

Traitement chirurgicale de la scoliose idiopathique

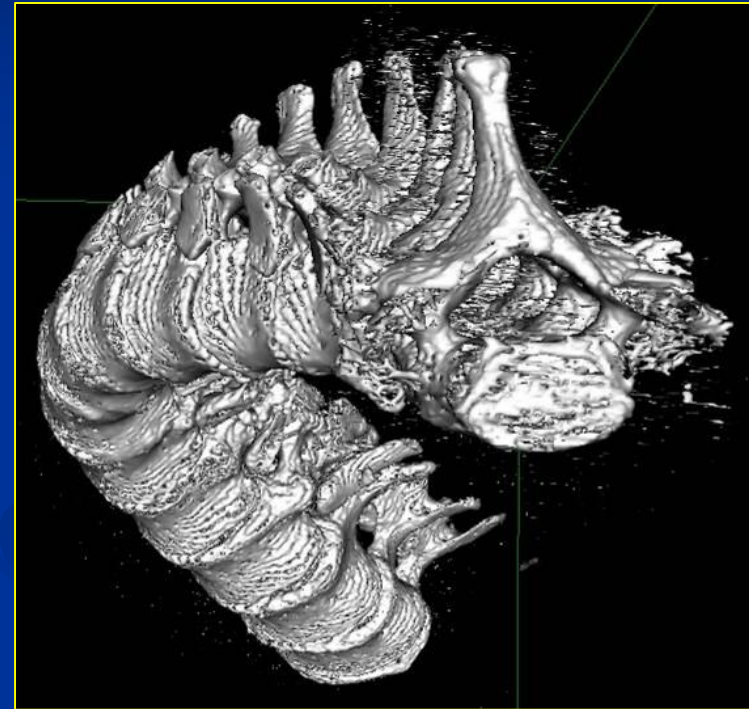
I OBEID, N AUROUER, JM VITAL

Unité de Pathologie Rachidienne , Bordeaux



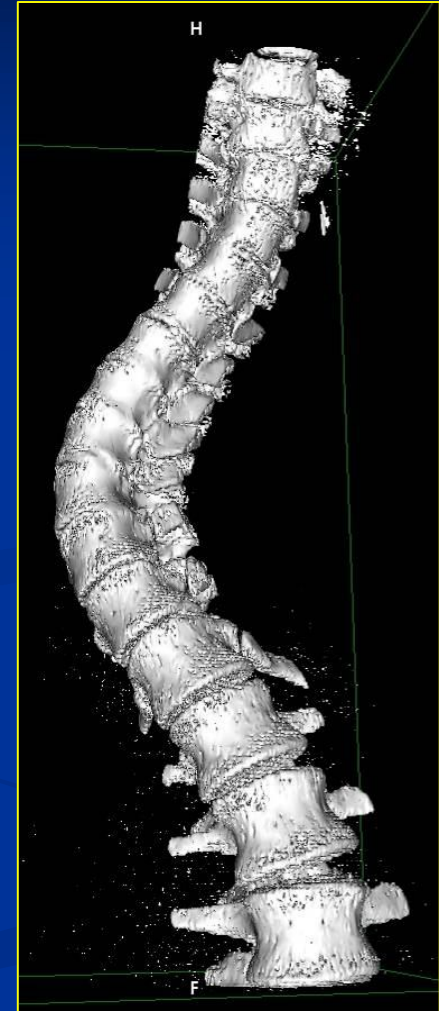Traitement de la scoliose

- Surveillance
- Traitement orthopédique
- Chirurgie



Chirurgie de la scoliose

- Pourquoi la chirurgie
- Quelles sont les indications
- Quand la faire (à quel âge)
- Comment les opérer
- Complications et Risques

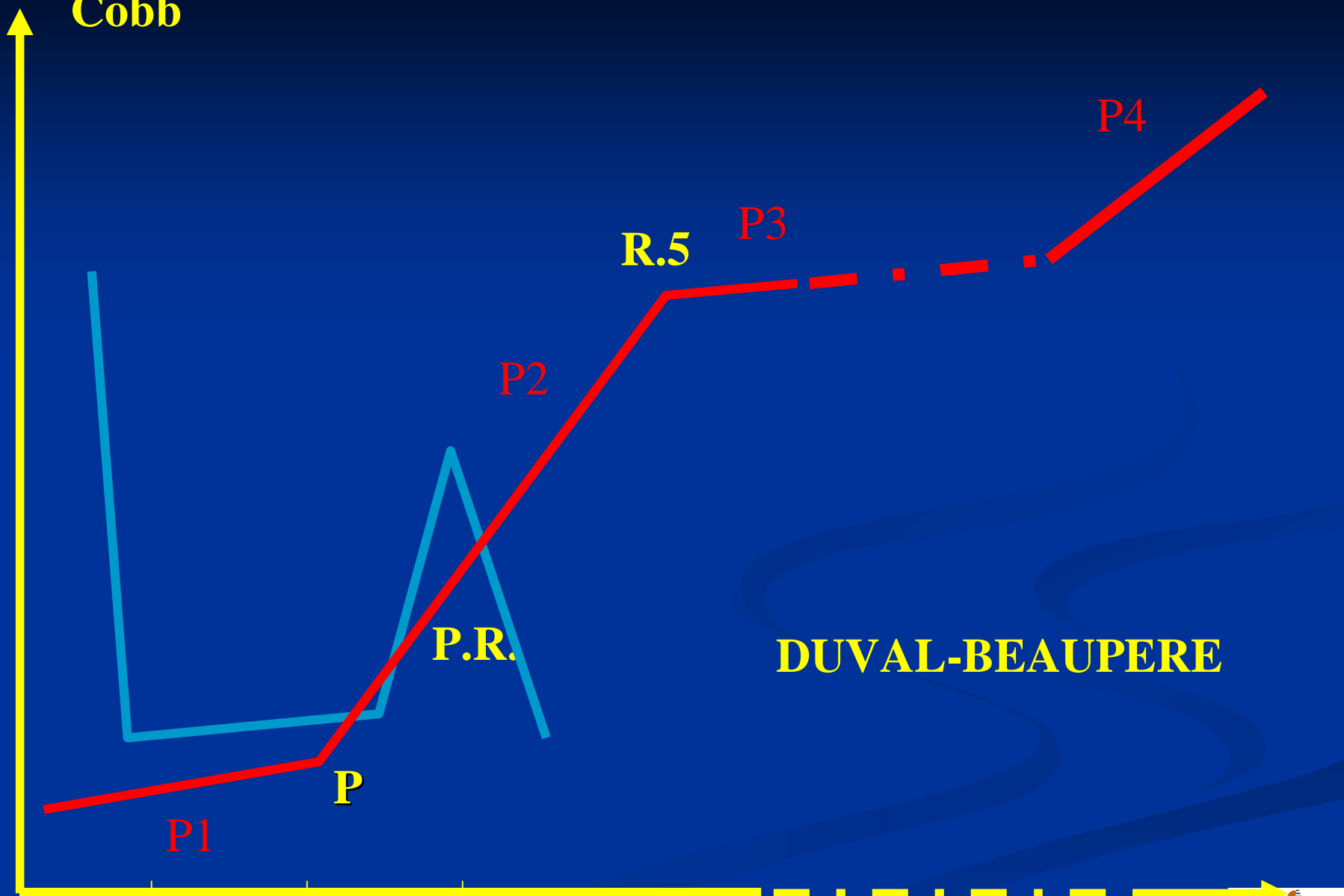


Pourquoi la chirurgie?

Unité de Pathologie Rachidienne , Bordeaux



Cobb



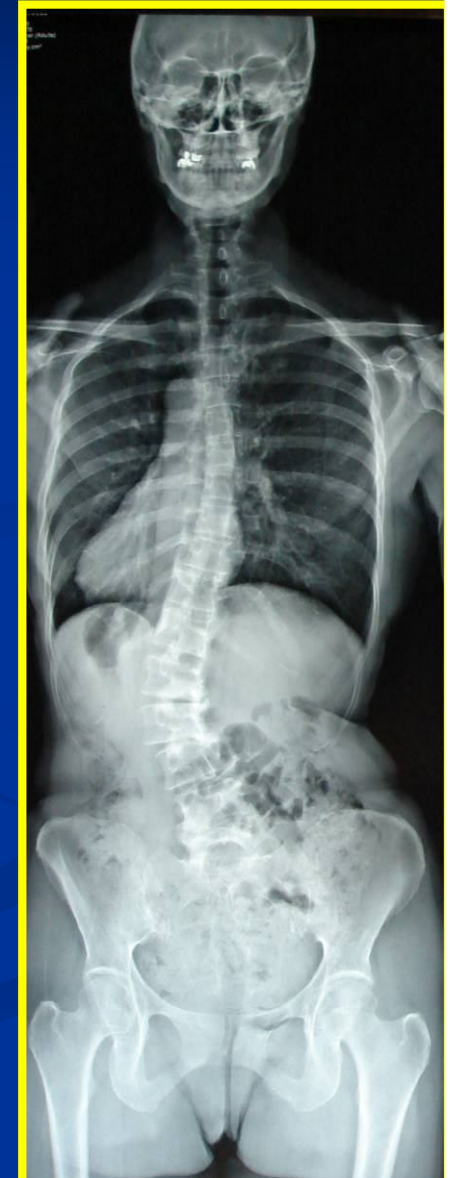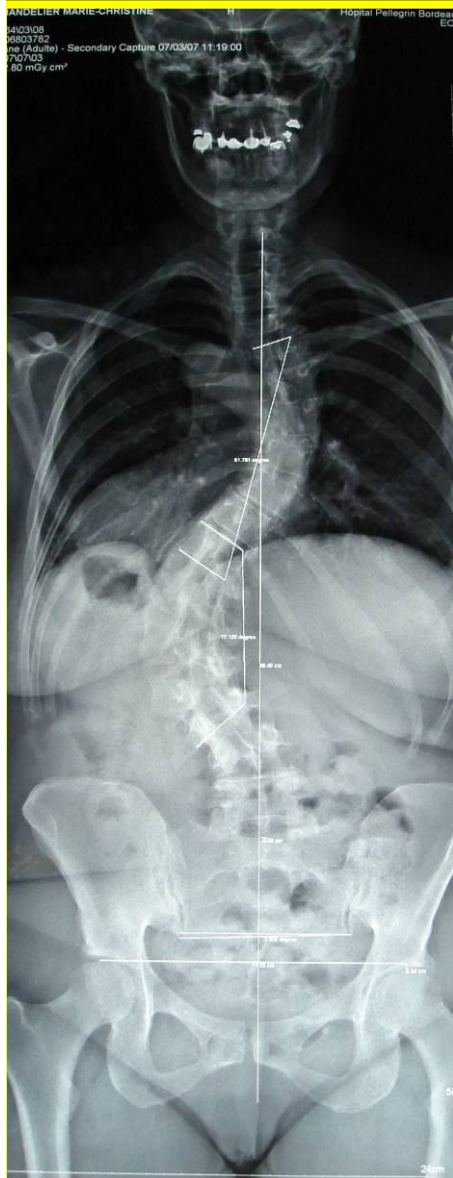
DUVAL-BEAUPERE

Unité de Pathologie Rachidienne, Bordeaux

Temps

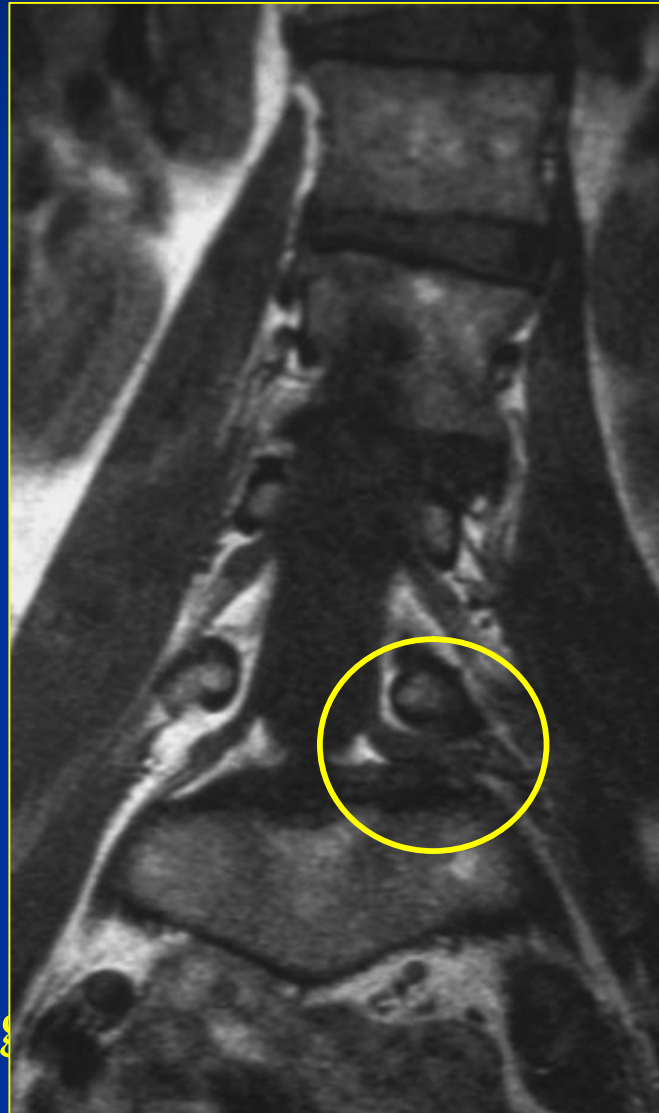


Éviter l'aggravation pendant la croissance résiduelle et à l'âge adulte



Pathologie Rachidienne , Bordeaux

Éviter les complications à l'âge adulte

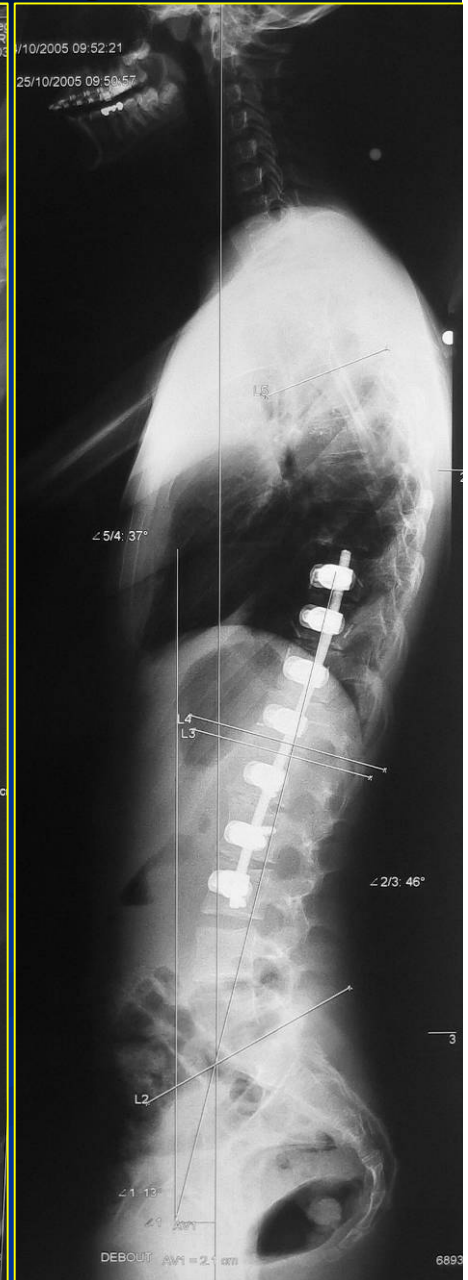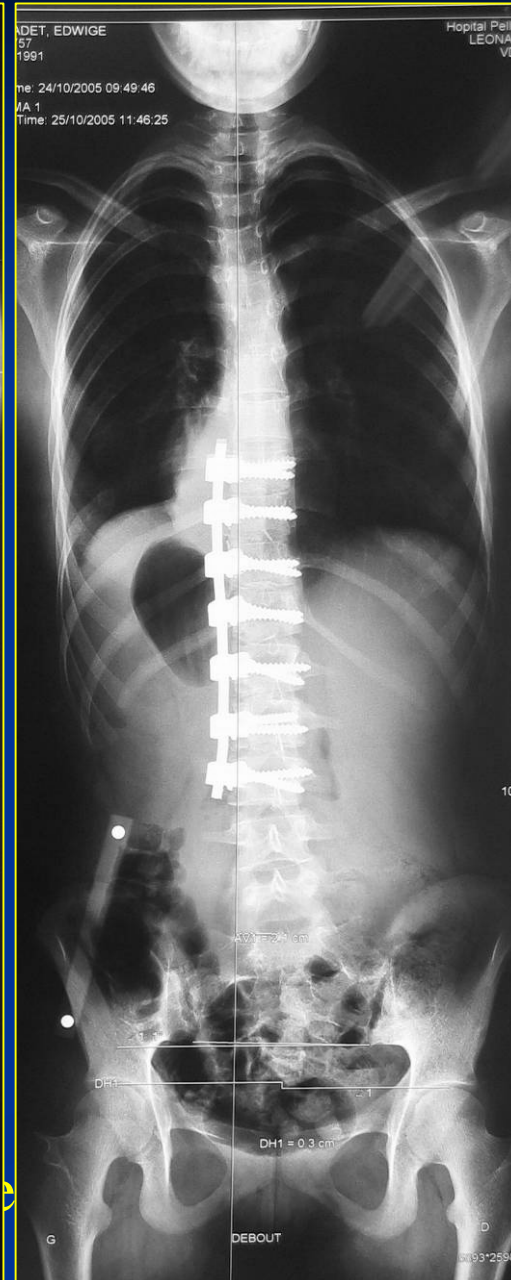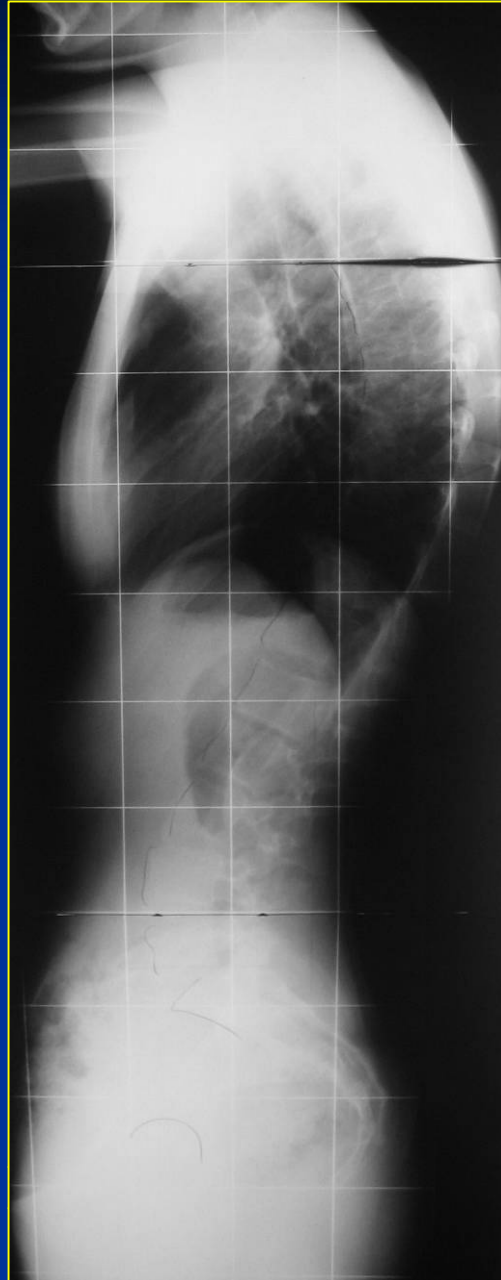


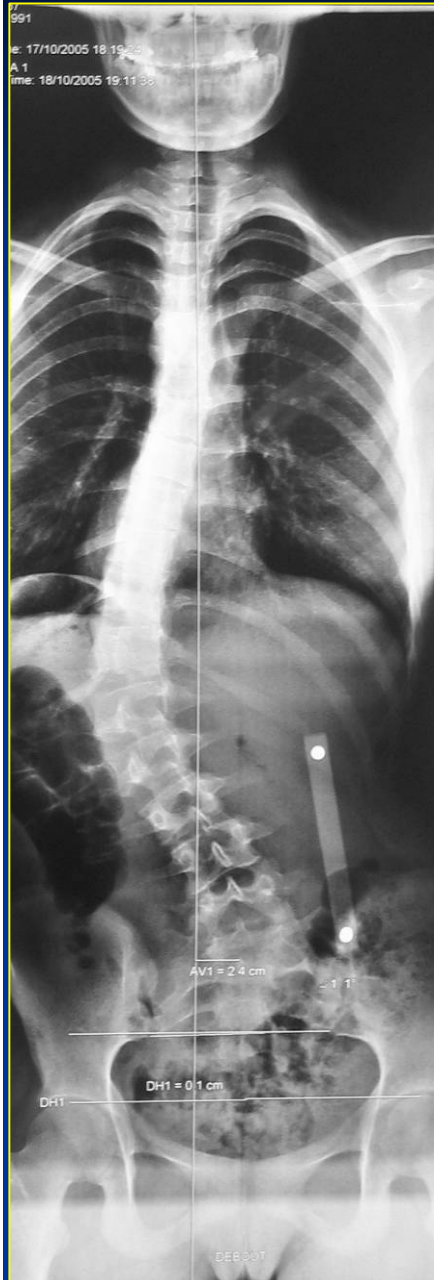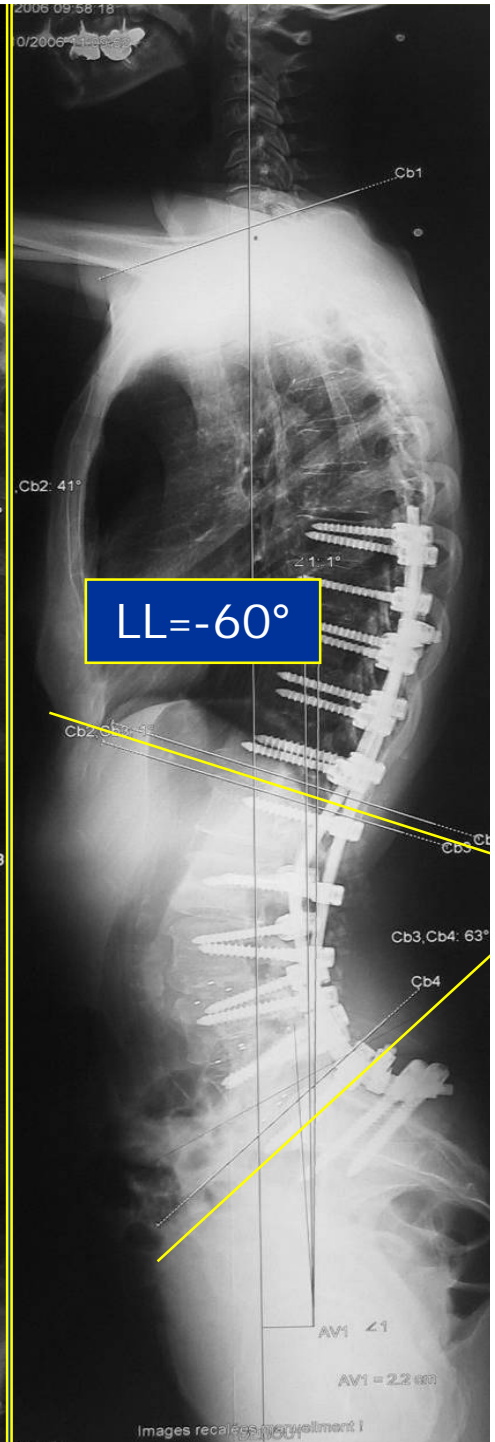
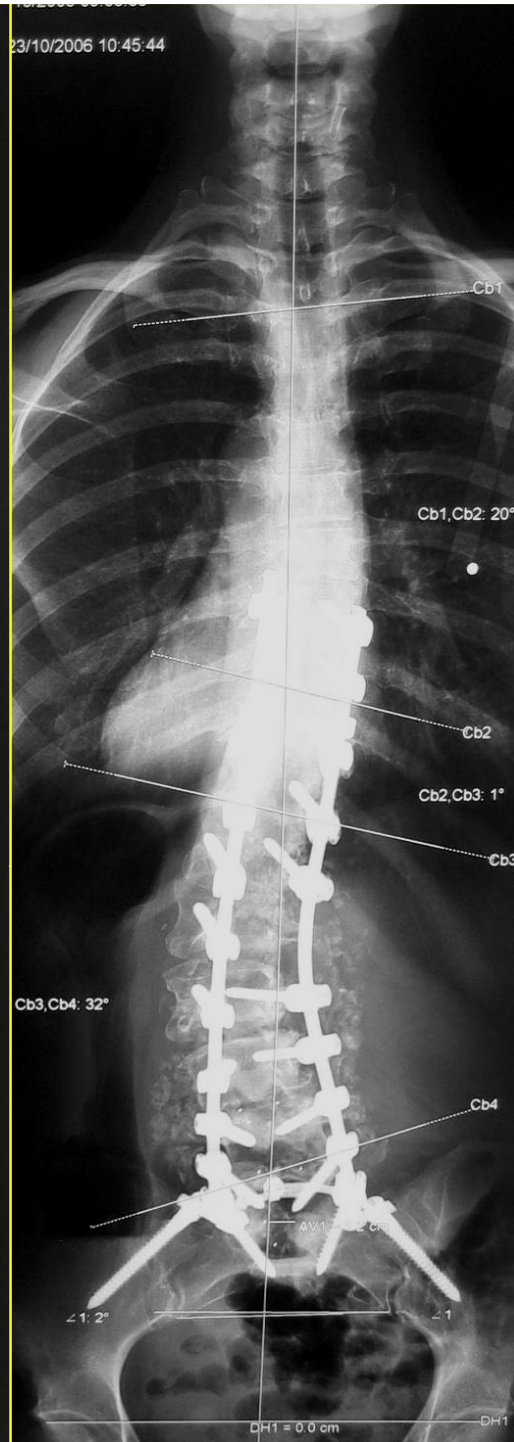
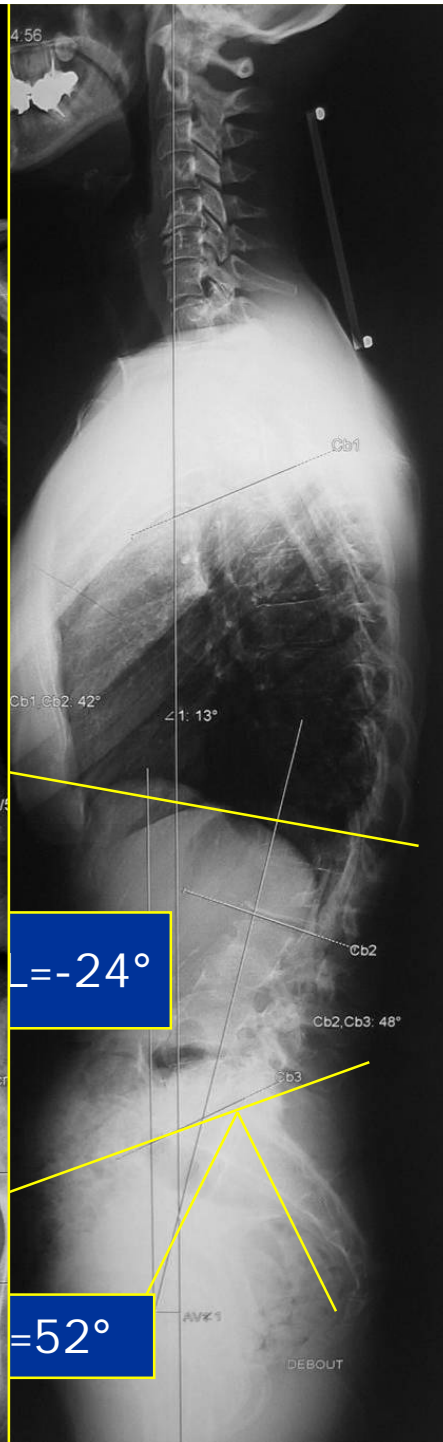
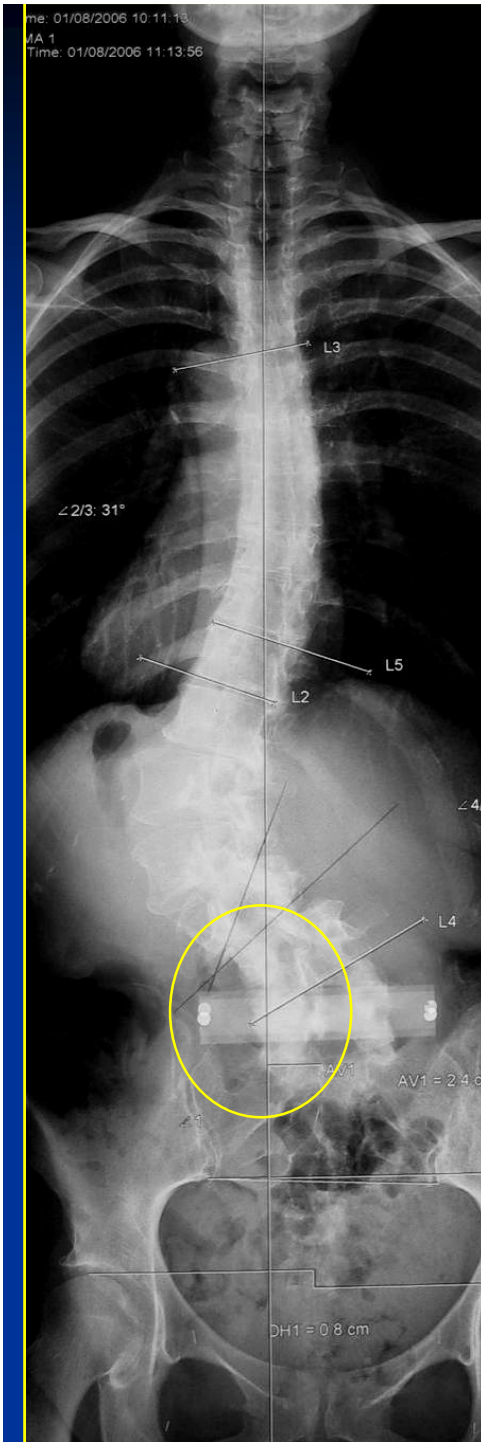Unité de Pathologie

X

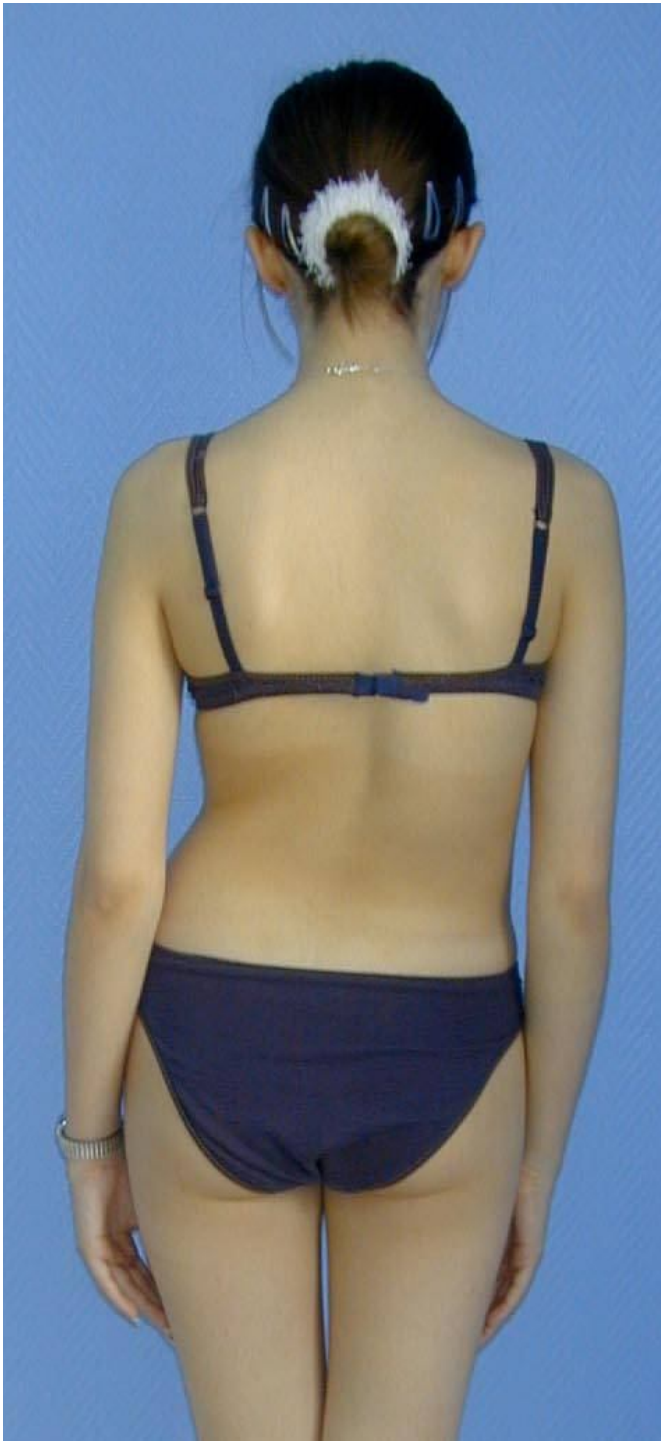


Beaucoup plus simple chez le jeune





• Esthétique



gic Rachidienne , Bor

Quelles sont les indications?

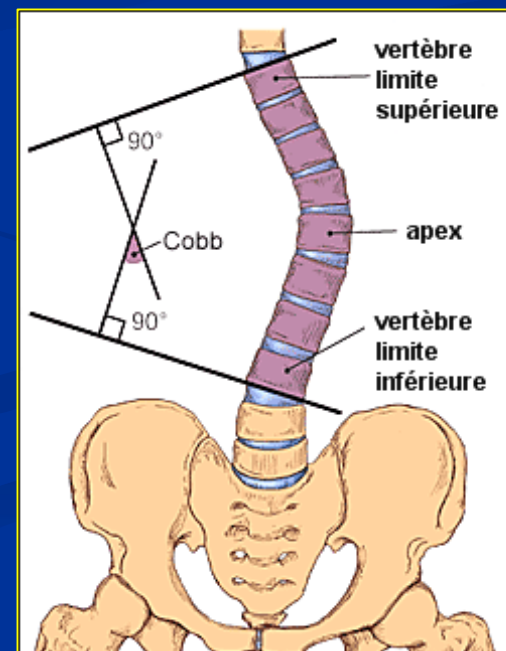
Unité de Pathologie Rachidienne , Bordeaux



Indications chirurgicales

- Angulation (statique)
 - Valeur angulaire critique:
 - THORACIQUE $\geq 45^\circ$
 - LOMBAIRE ET THORACOLOMBAIRE ≥ 35
 - DOUBLE THORACIQUE ET LOMBAIRE ≥ 55
- Localisation de la courbure
- Critères d'évolutivité (dynamique)
 - Risser, CC Y...
 - Aggravation sous corset

Unité de Pathologie Rachidienne , Bordeaux



Quand la faire? (à quel âge)

Unité de Pathologie Rachidienne , Bordeaux



2 cas de figure

- Scoliose grave du jeune enfant
- Scoliose après l'âge de 10

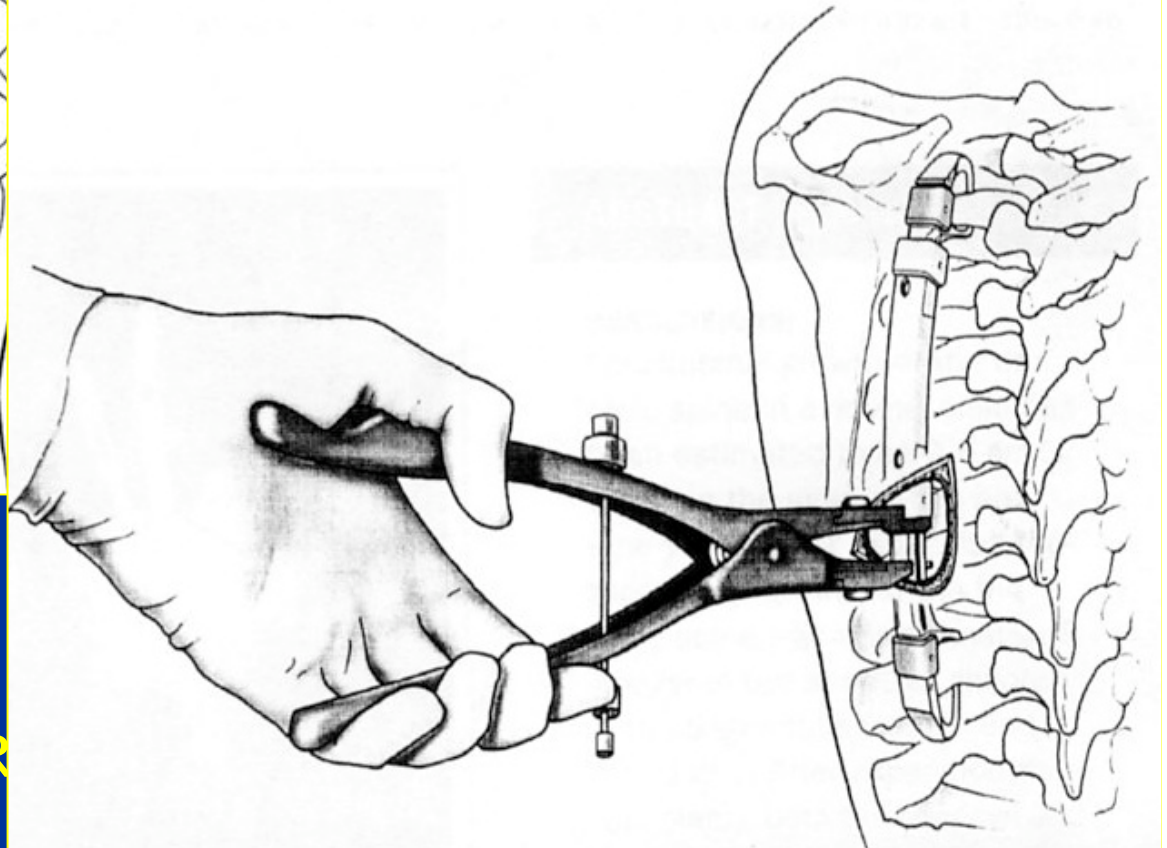
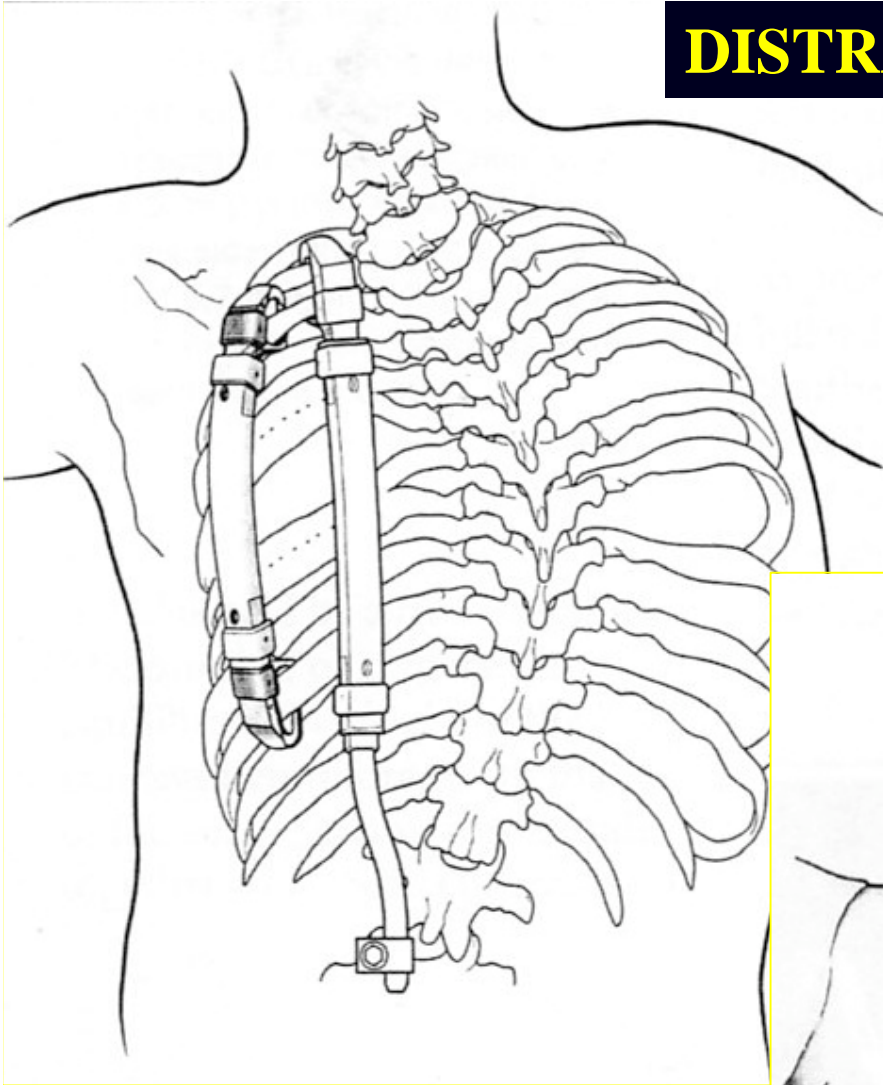


Scoliose maligne du jeune enfant

- Eviter une arthrodèse étendue avant la fermeture du cartilage en Y:
 - Epiphysiodèse convexe au sommet
 - Tige sous cutané de distraction
 - Distraction costale
- Associé au traitement orthopédique
- Chirurgie définitive dès la fermeture du CC Y



DISTRIBUTEUR COSTAL de CAMPBELL



Unité de Pathologie R

Scoliose après l'âge de 10 ans

- Jamais une urgence
- Préparation médicale
- Préparation psychique



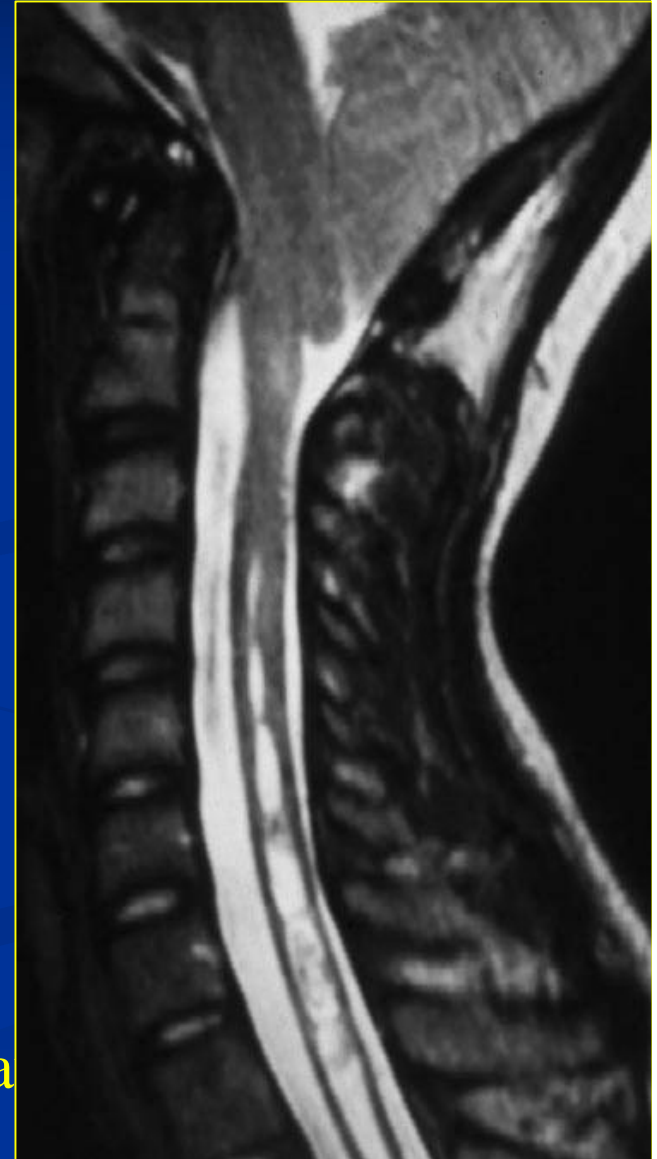Scoliose après l'âge de 10 ans

- A partir de R1
- A partir du C Y fermé
- En cas d'indication chirurgicale l'attente de la fin de croissance est une perte de temps et de chance pour le patient
- Chirurgie à l'âge adulte



Comment les opérer

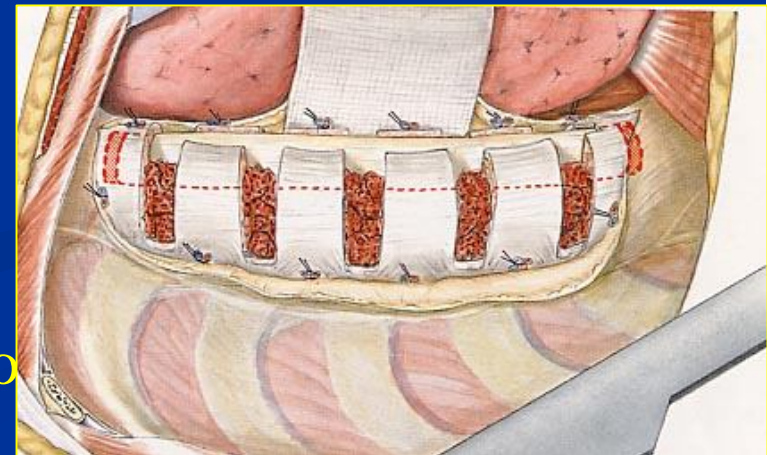
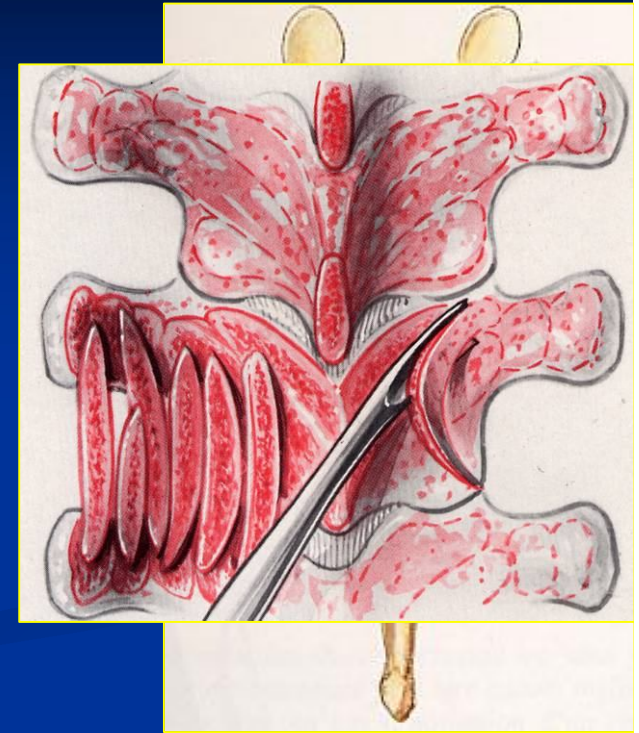
- Chirurgie de la cause: parfois possible:
 - Résection d'une hémivertèbre
 - Elargissement d'un trou occipital
- Traitement de la déformation



Comment les opérer

■ Principes

- Correction de la courbure dans les 3 plans de l'espace :
 - Libération de la courbure antérieure ou postérieure
 - Instrumenter la courbure
- Fusionner le segment rachidien :
 - greffe osseuse



BUT

- « Obtenir une colonne rendue raide mais droite par la chirurgie plutôt que laisser évoluer la scoliose qui donne une colonne raide mais tordue et douloureuse »



Comment les opérer

■ Voies

- Antérieure: scoliose lombaire et thoracolombaire
- Postérieure: scoliose thoracique
- Combinée: scoliose très raide

■ Type d'instrumentation:

- Plâtre
- Harrington: distraction concave
- Luqué: fils sous lamaires
- Crochets
- Vis pédiculaires...

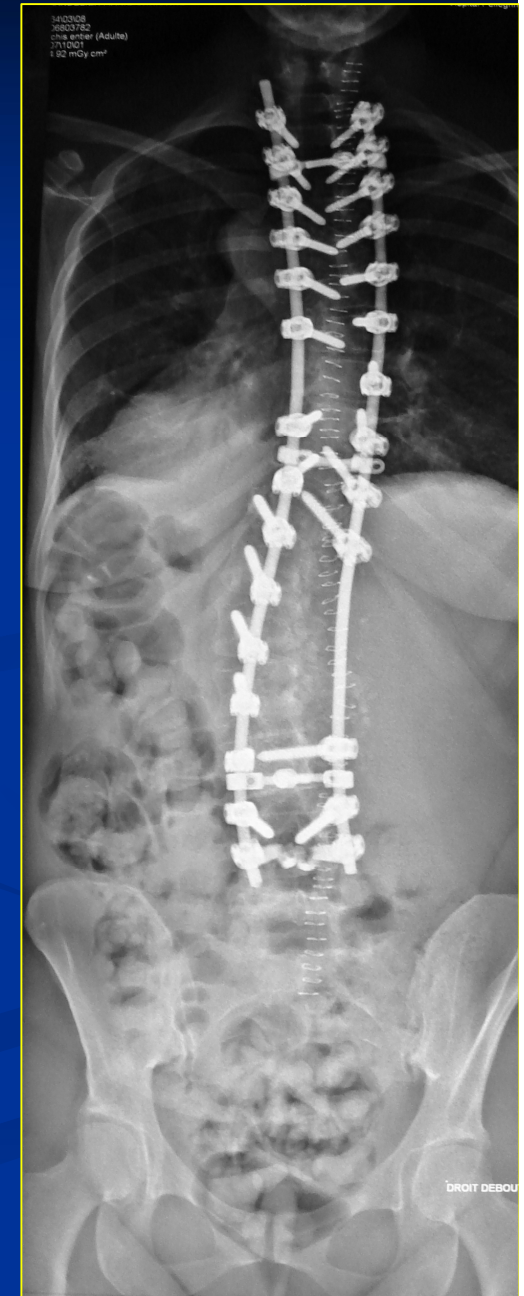
Unité de Pathologie Rachidienne , Bordeaux



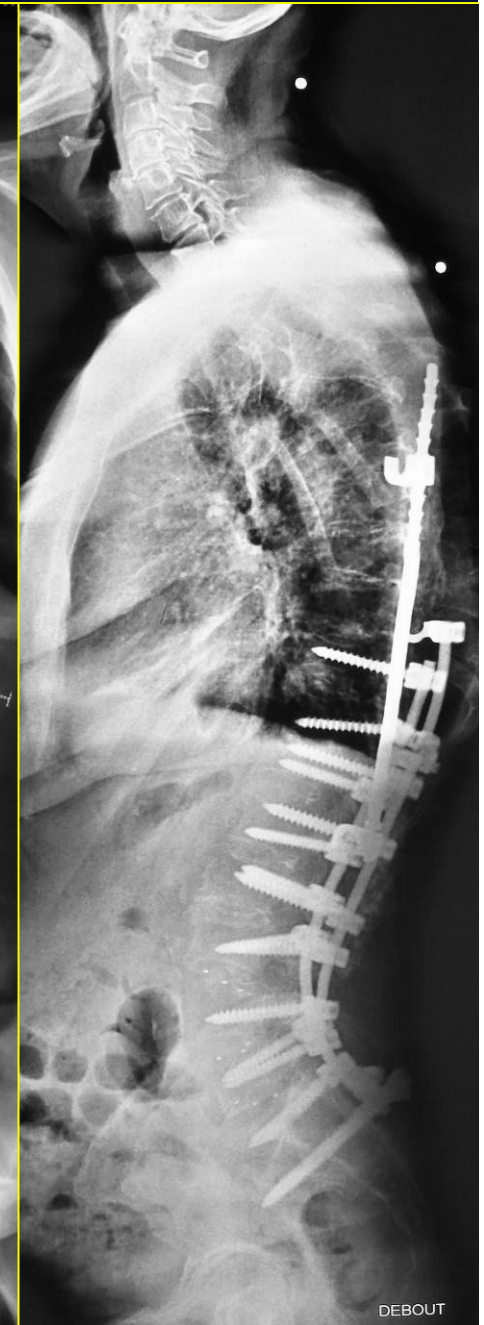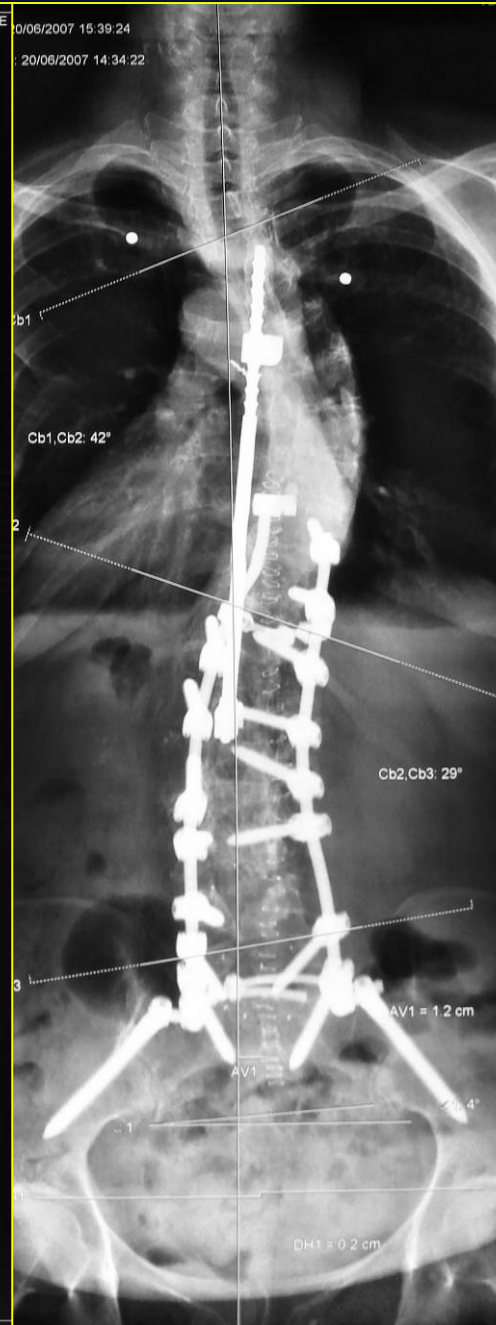
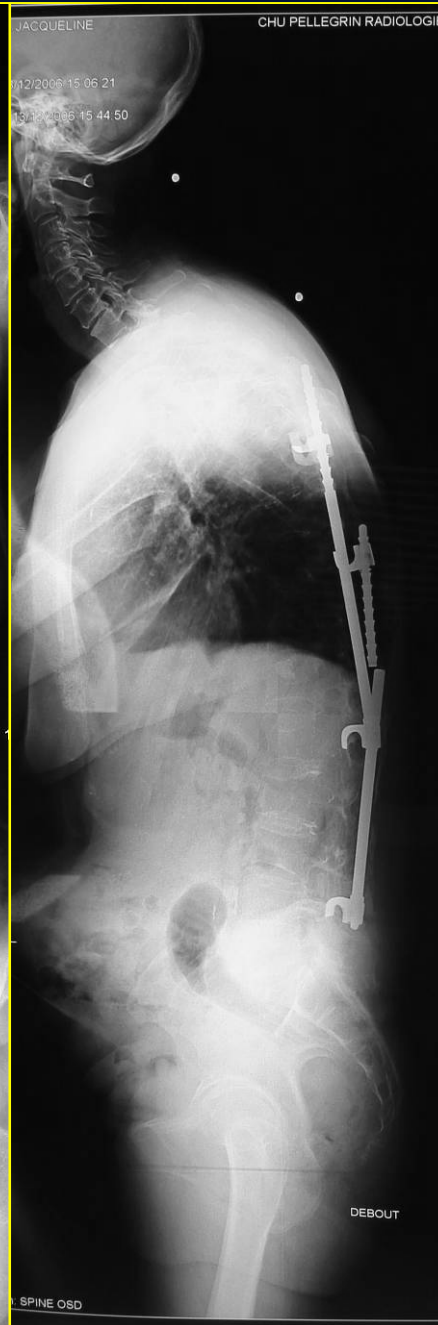
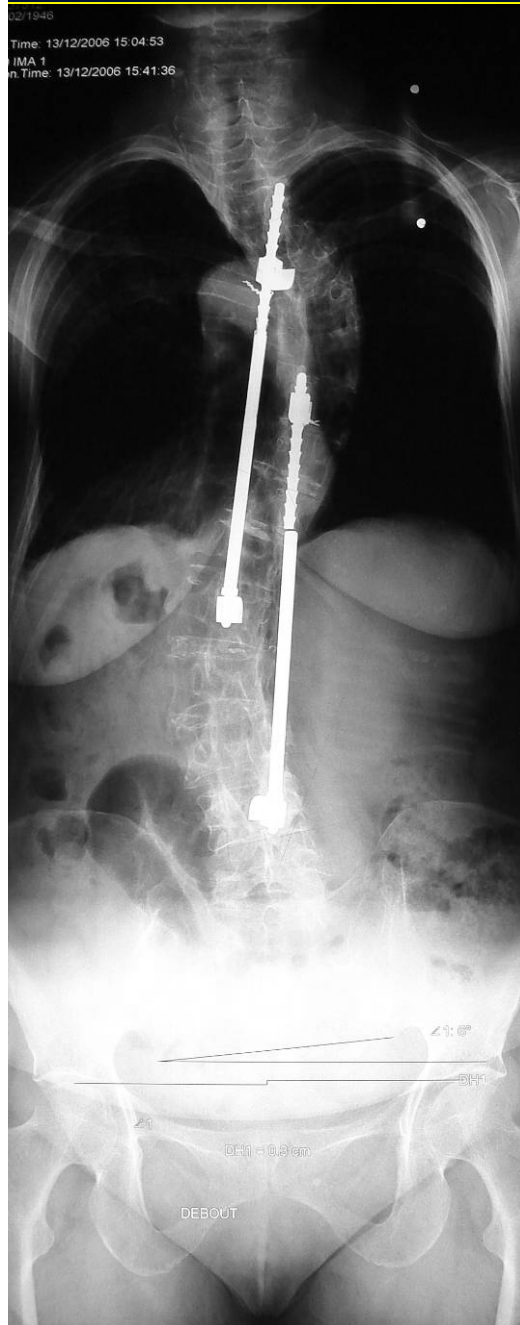
Voie postérieure

- Scoliose thoracique
- Scoliose double majeure
- Scoliose lombaire à l'âge adulte

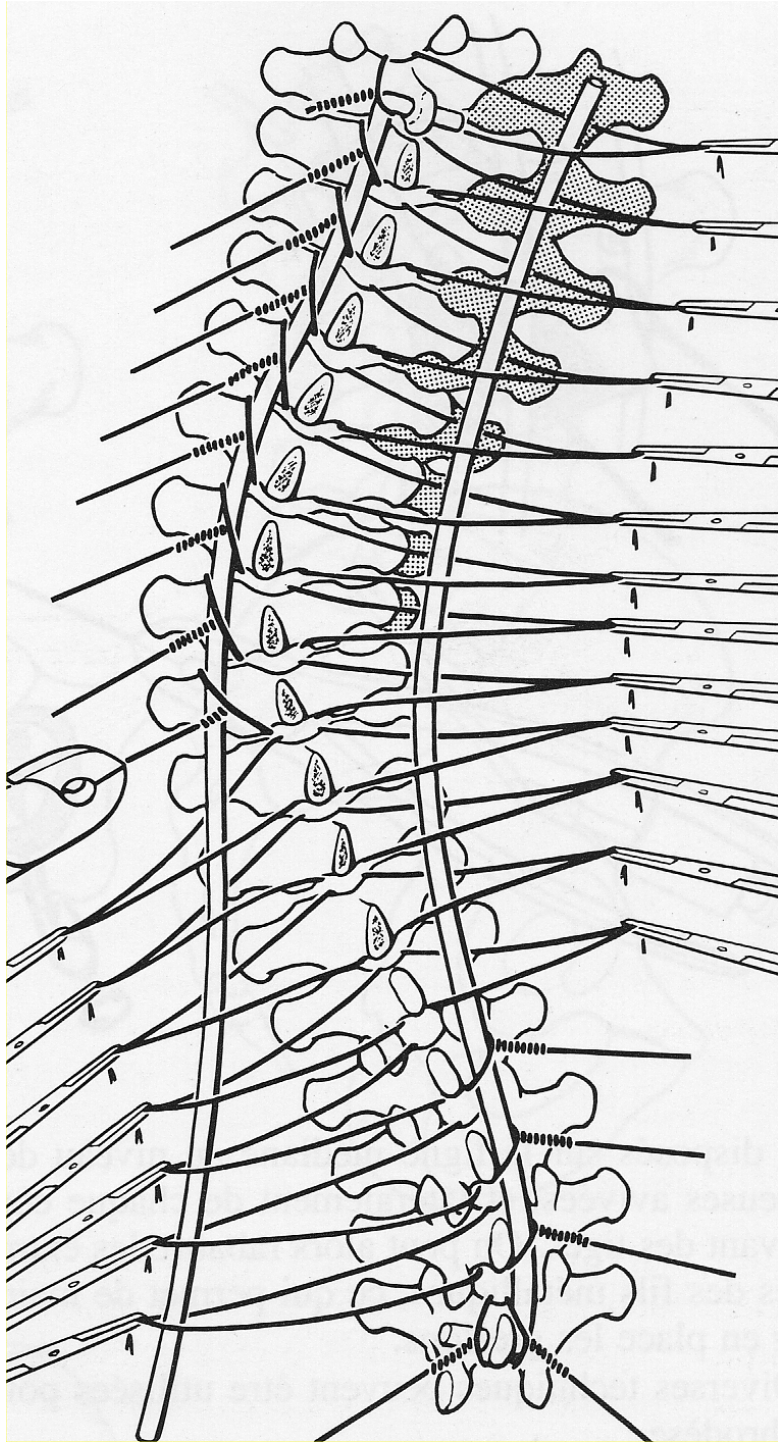
Unité de Pathologie Rachidienne , Bordeaux



Harrington



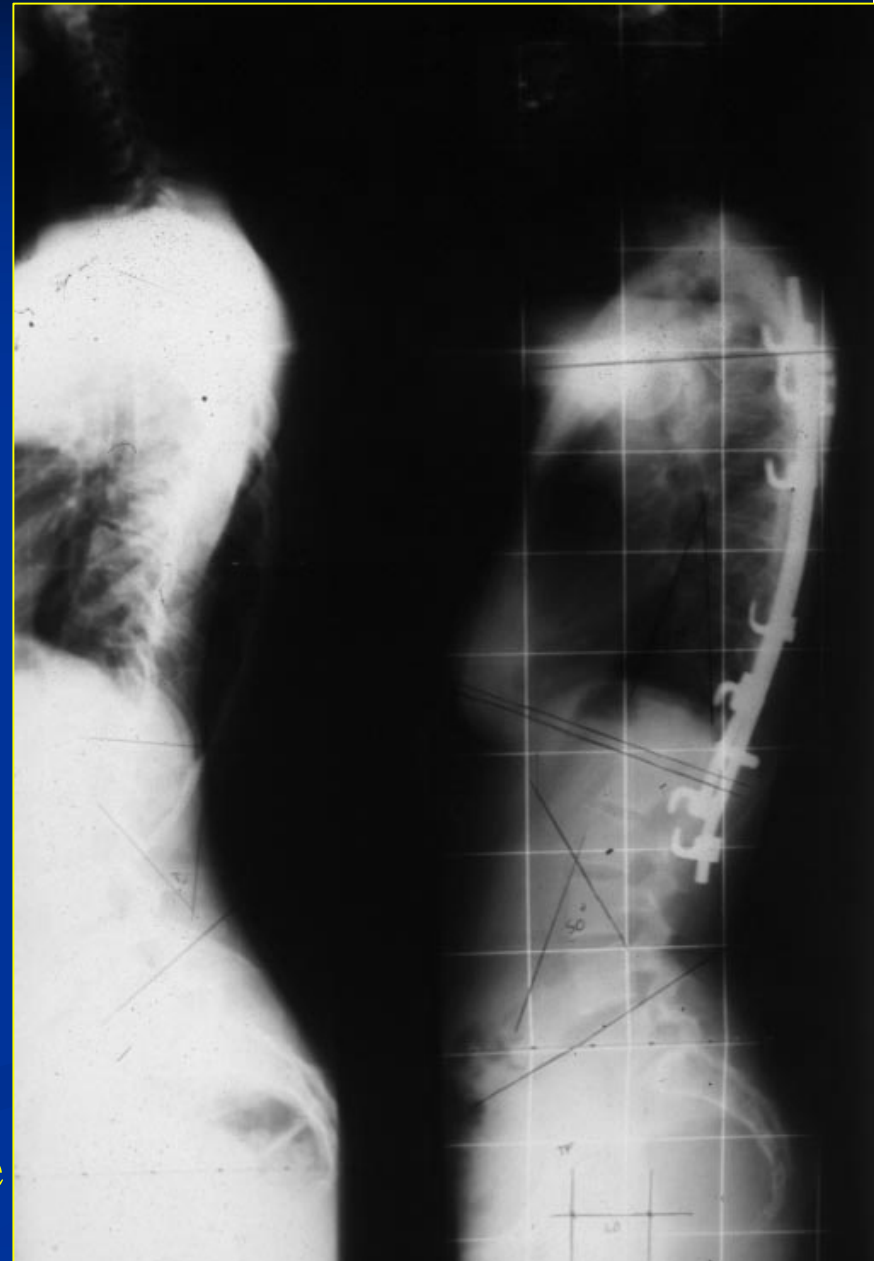
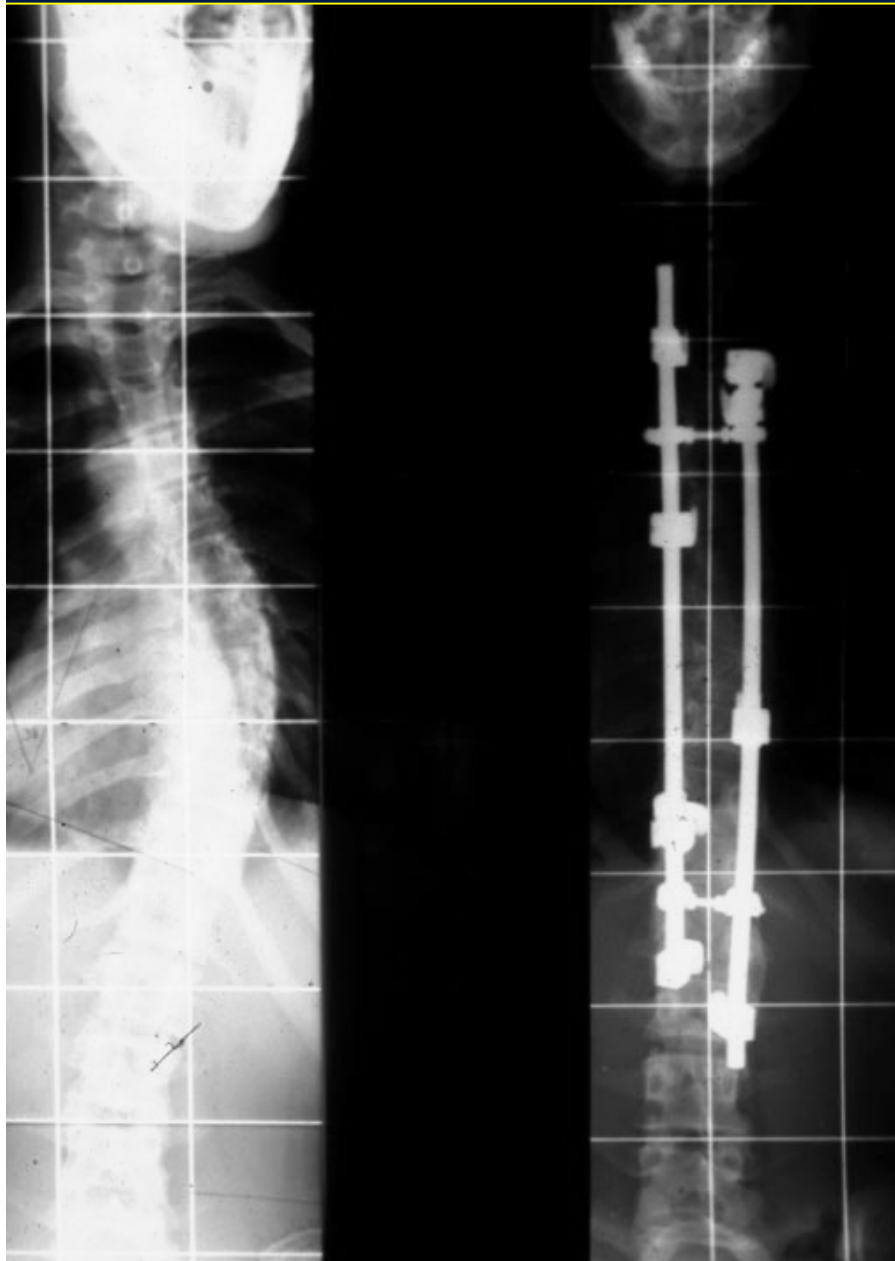
Luque: IMC



achidienne , Bordeaux



CROCHETS



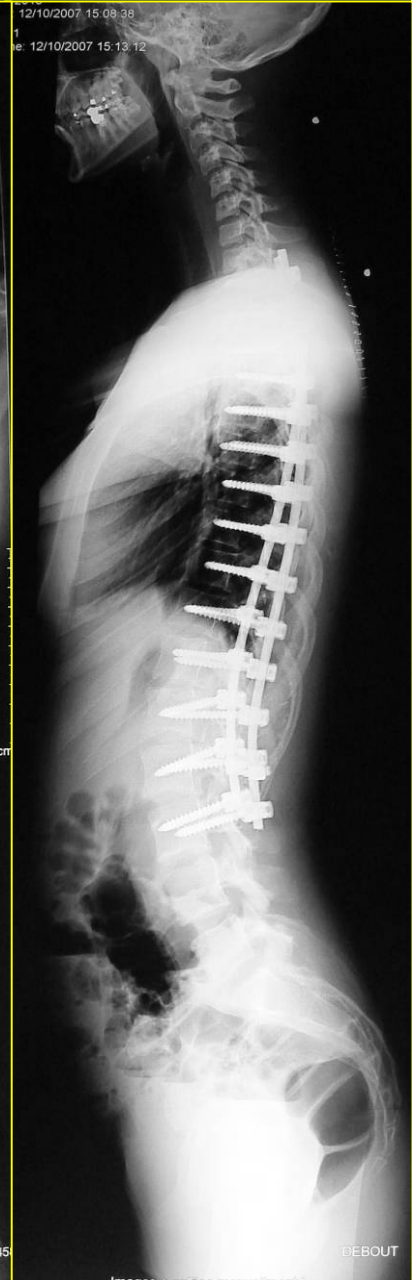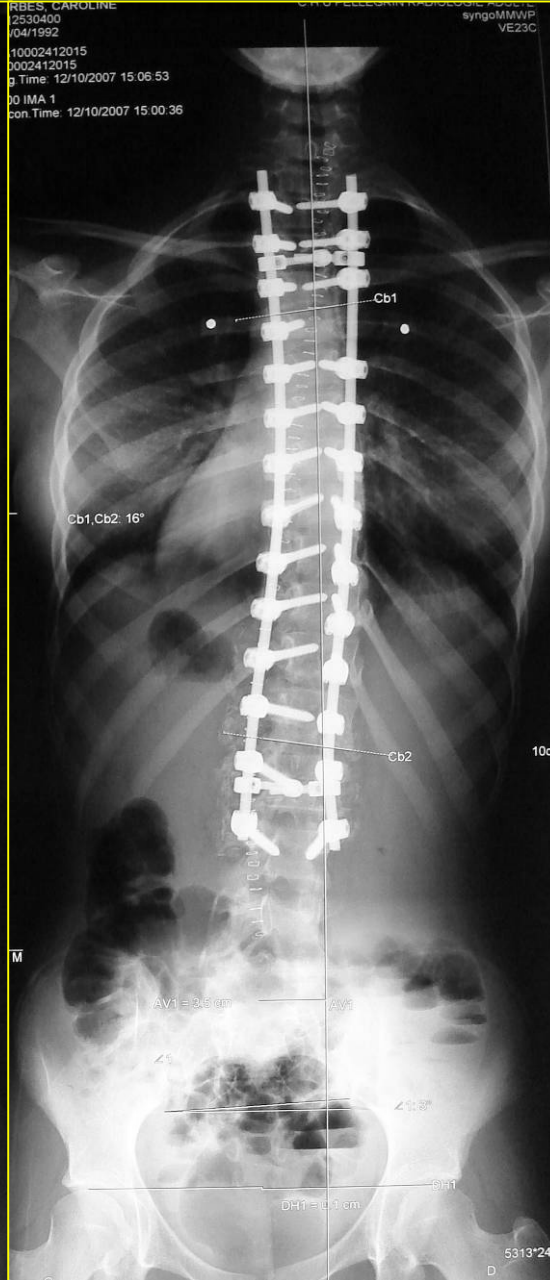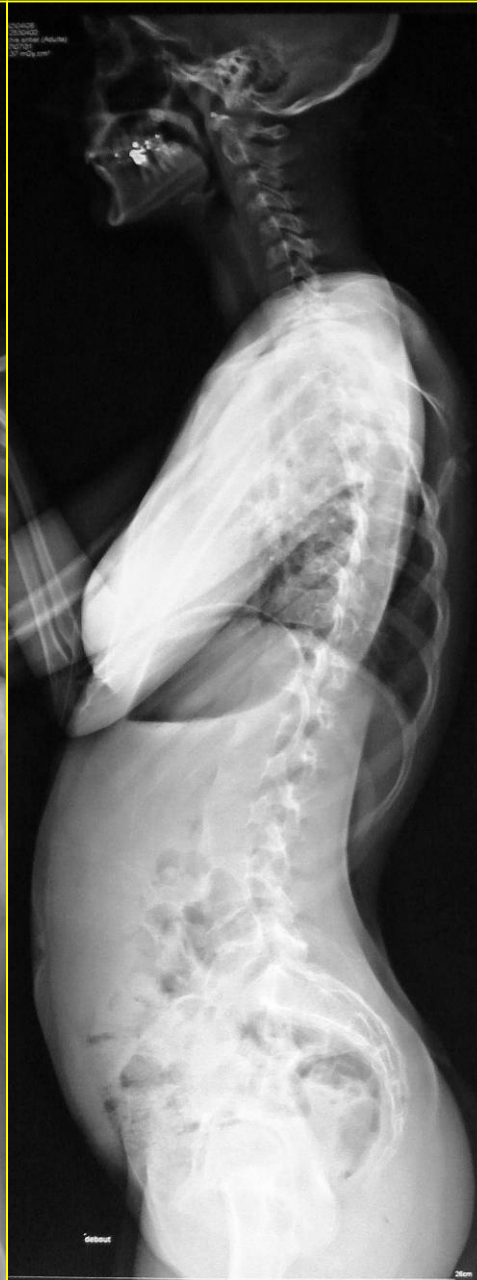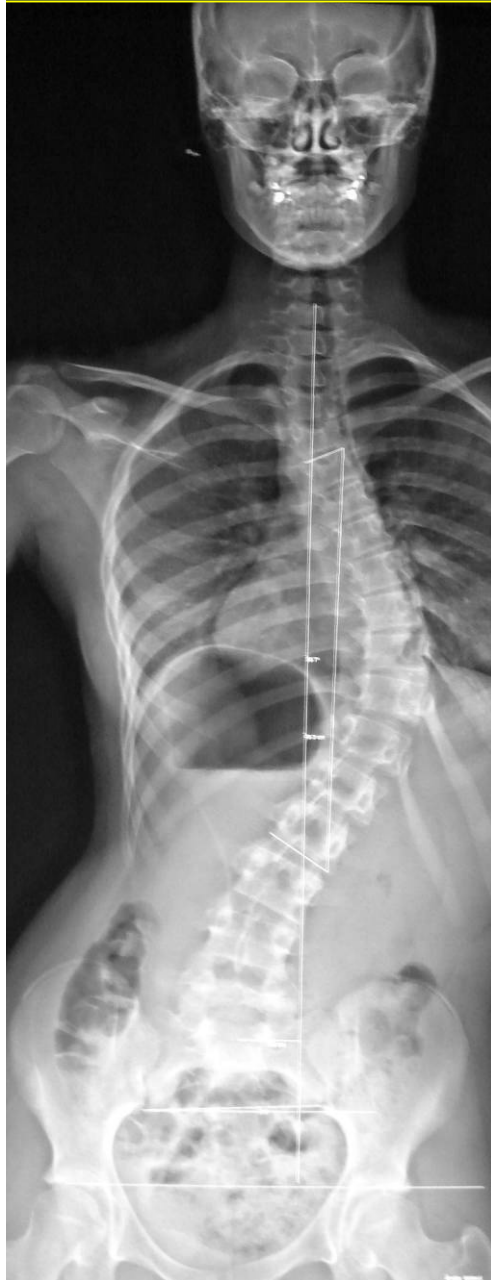
dienne

Vis pédiculaires

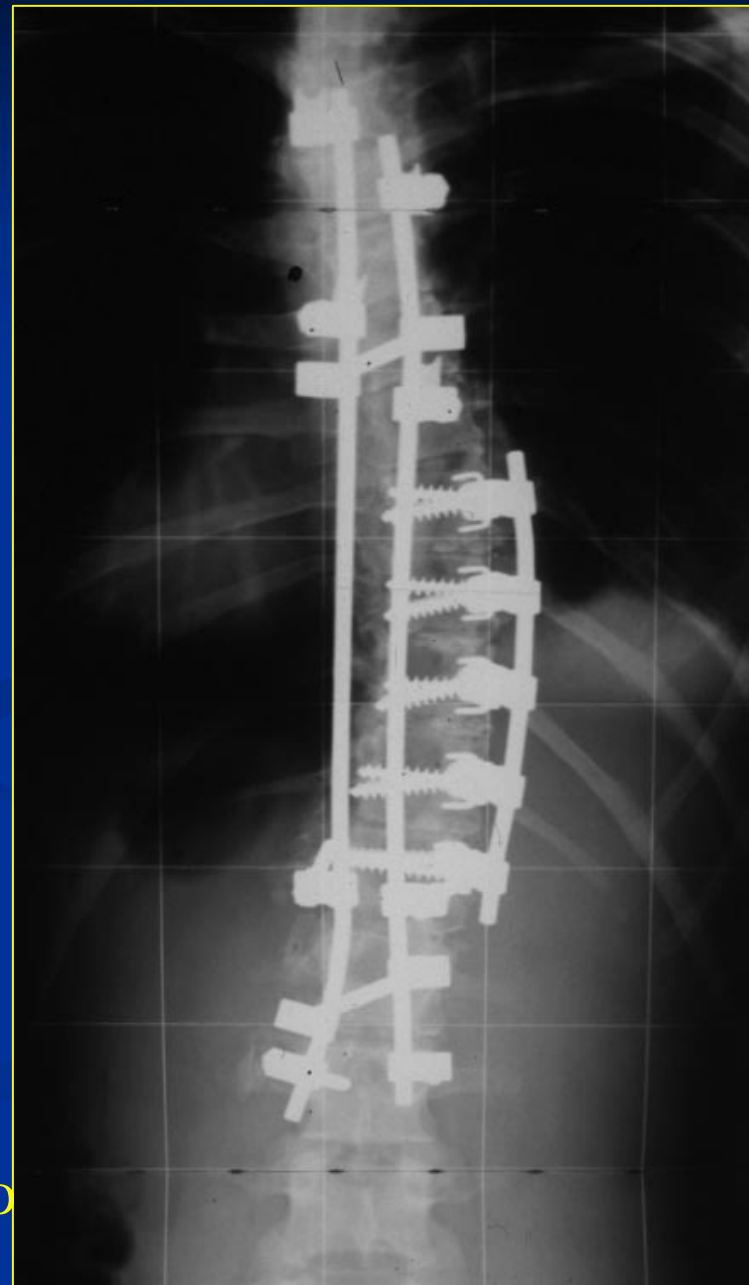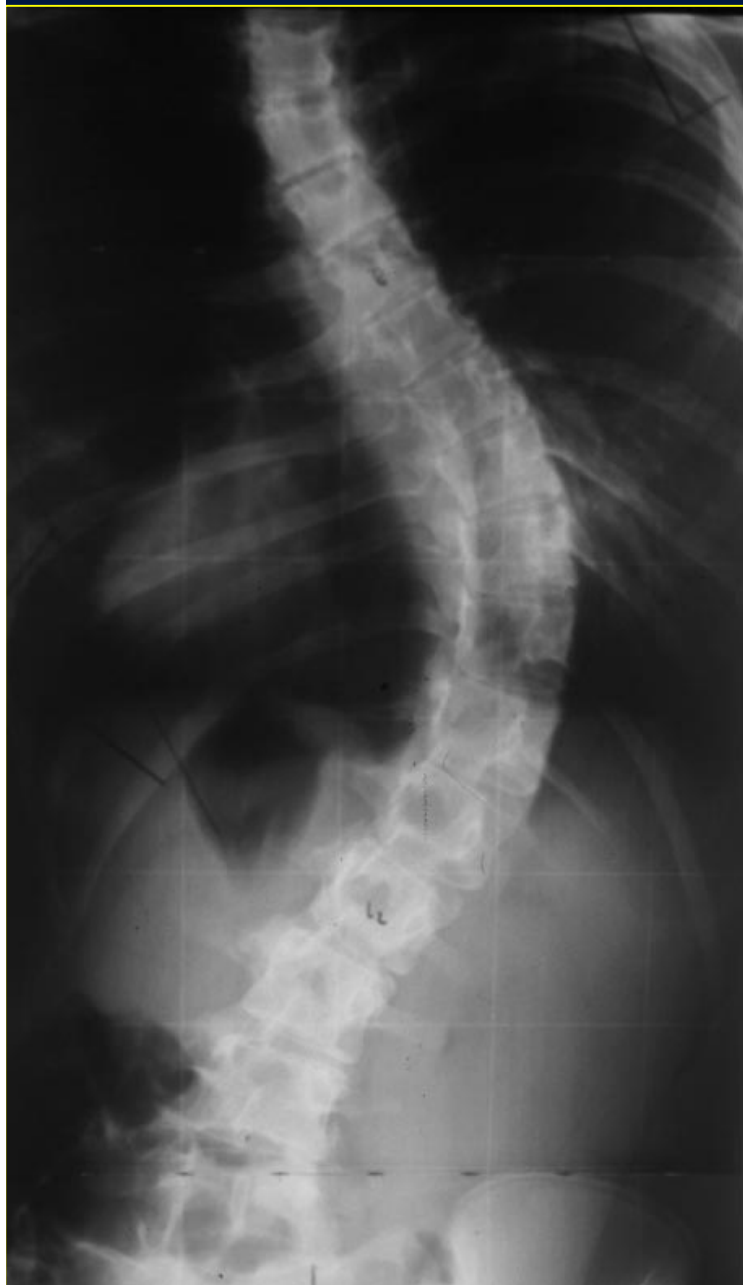- **Avantage:**
 - Fixation très solide des 3 colonnes
 - Excellente correction des courbures même raides
 - Bonne correction de la gibbosité clinique
 - Faible risque neurologique
- **Inconvénient: courbe d'apprentissage**



Vis pédiculaires

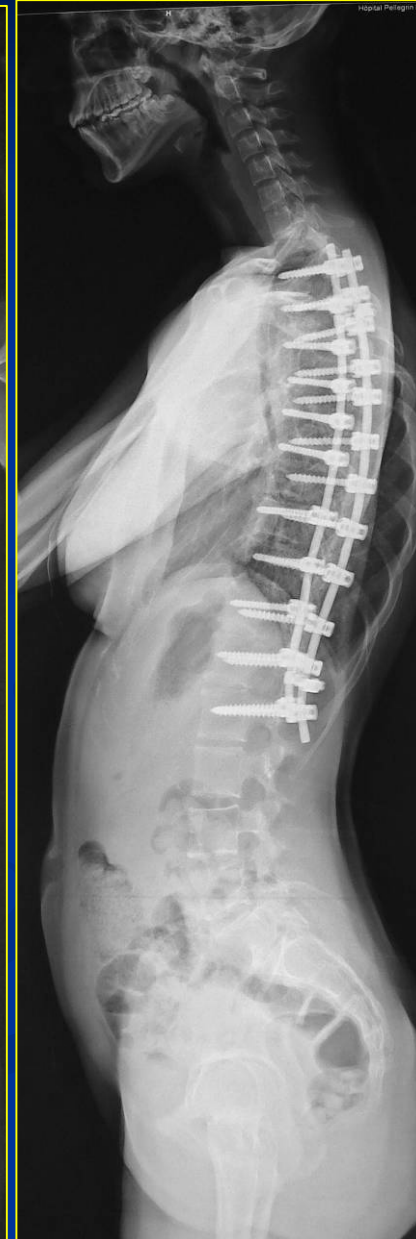
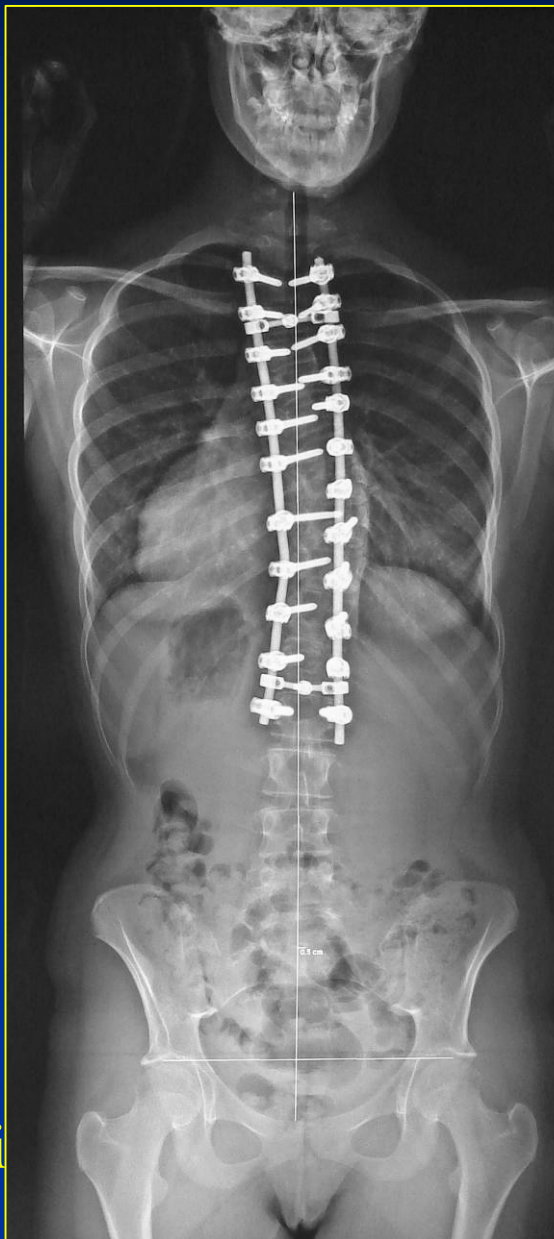
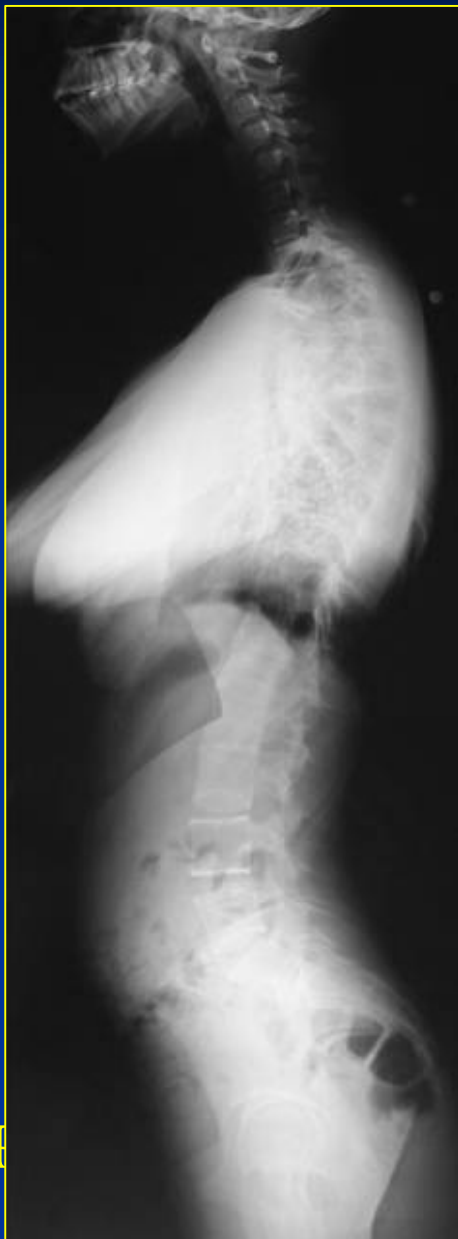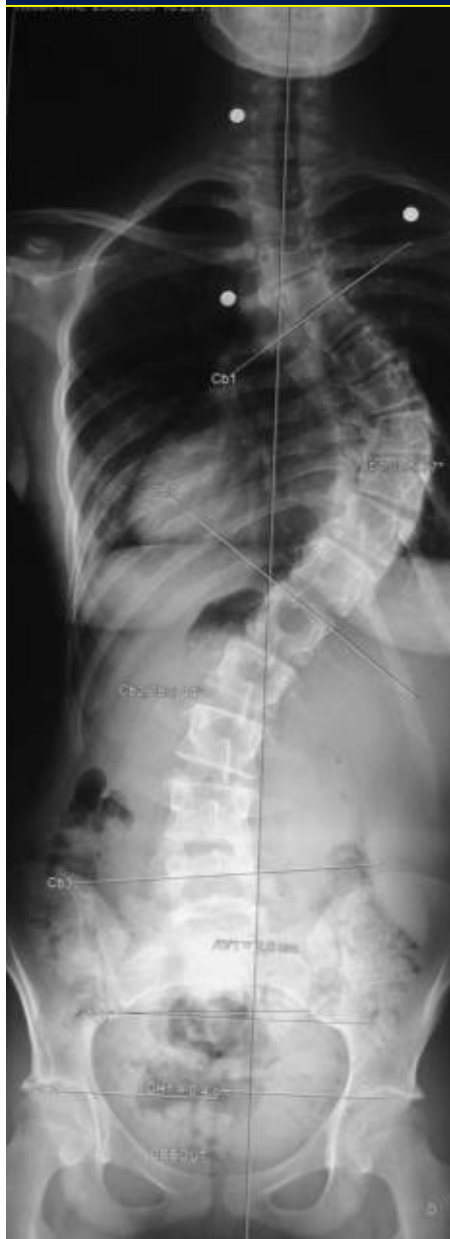Double Instrumentation



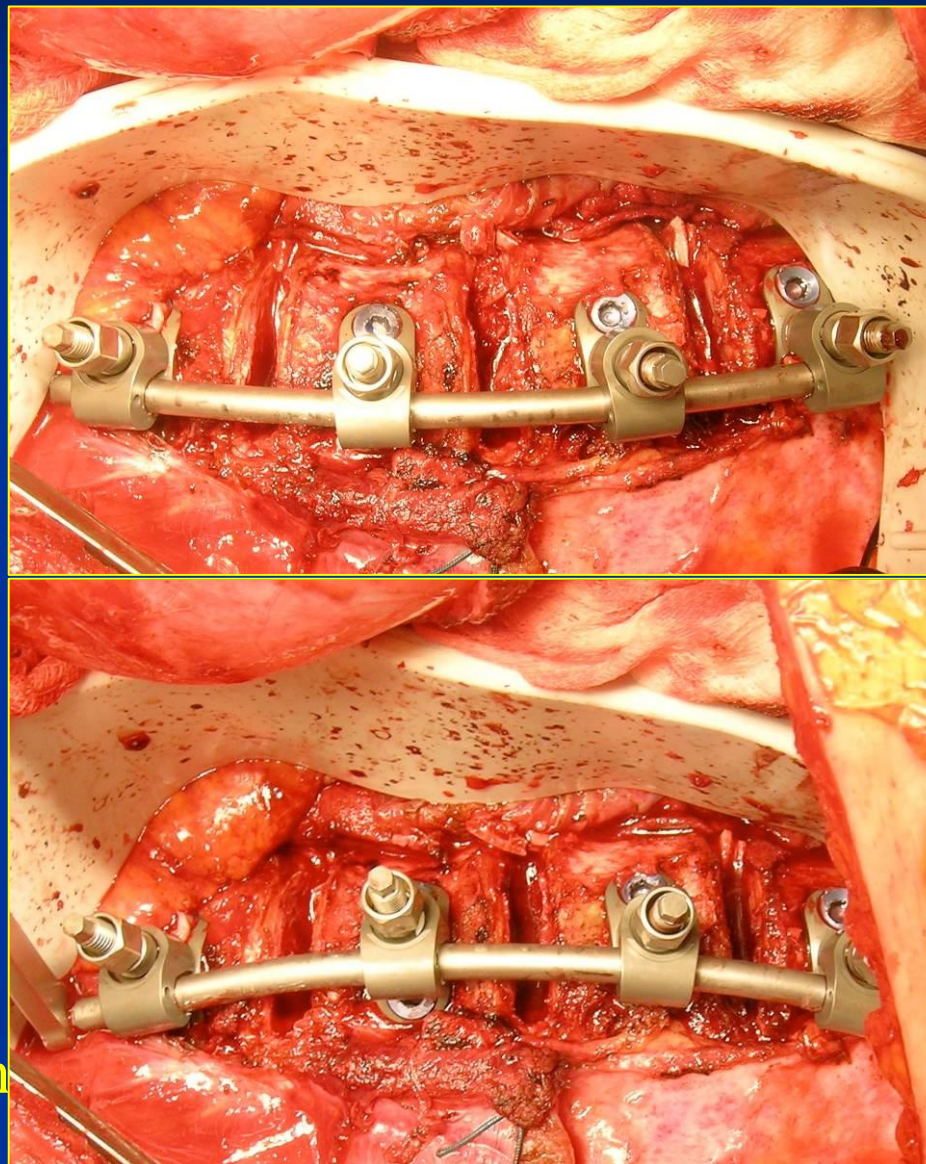
Rachidienne , Bo

Pas de temps antérieur

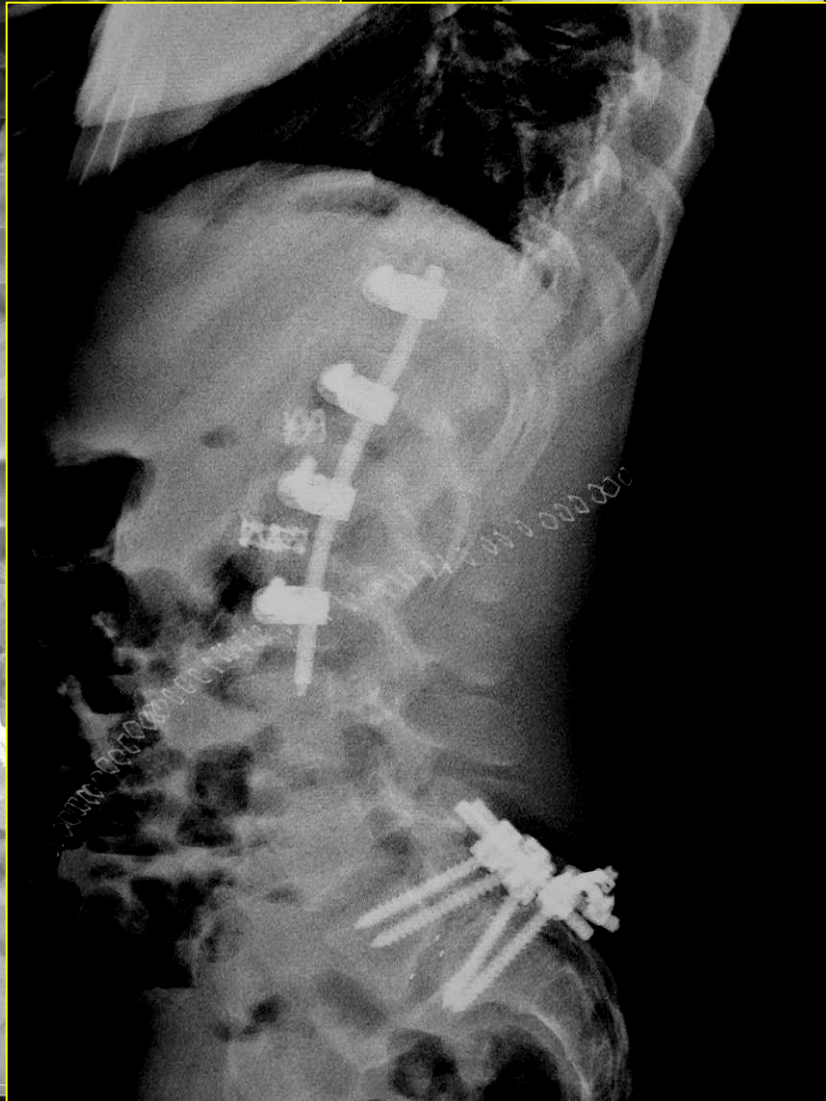
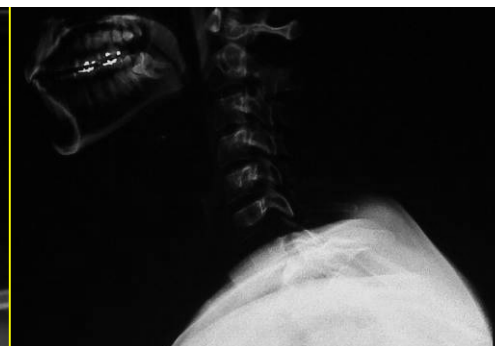
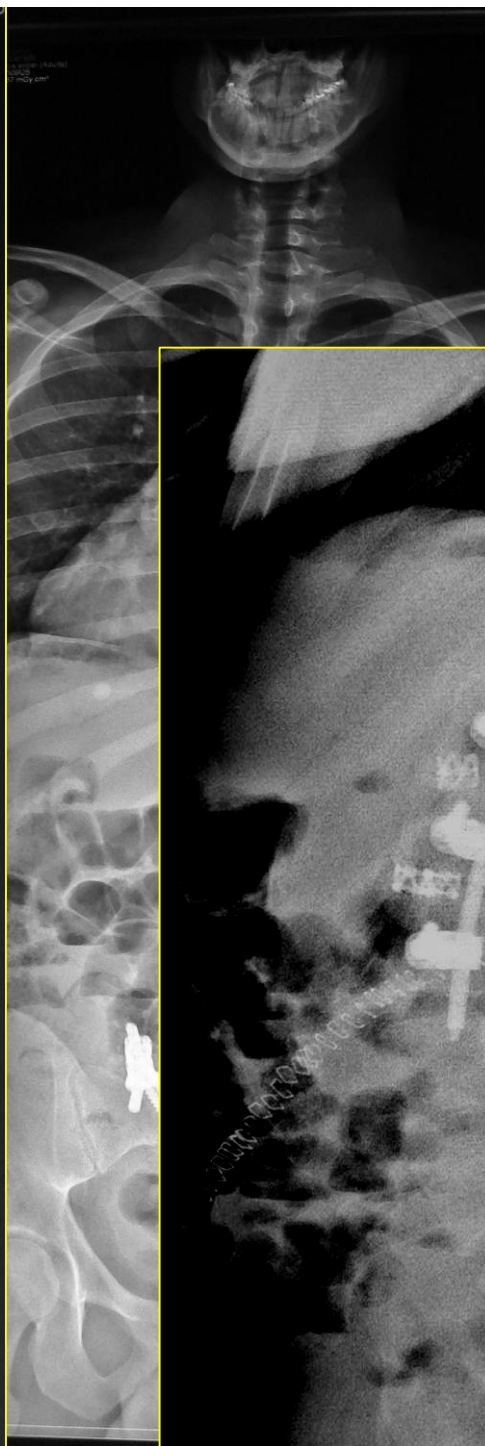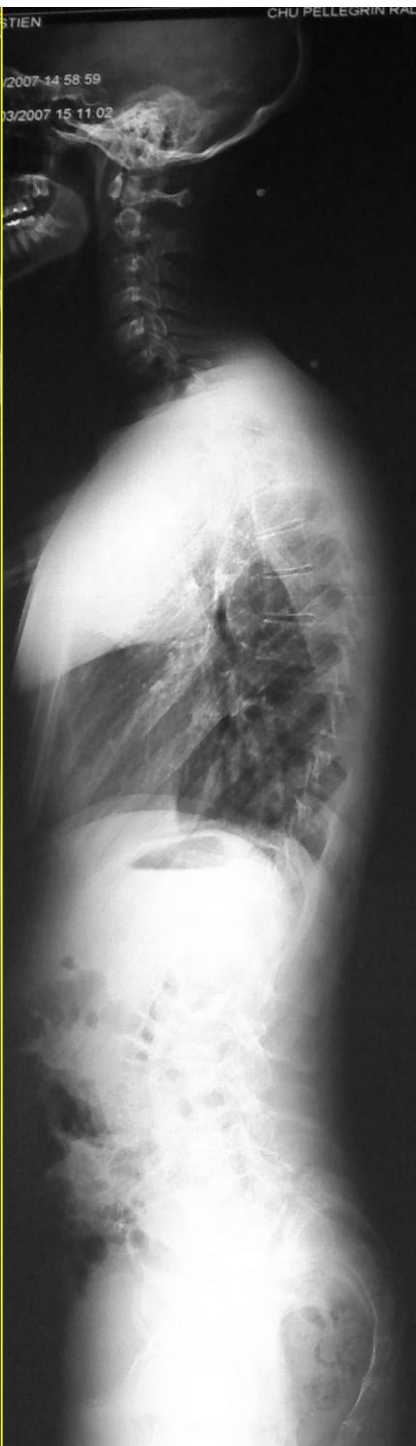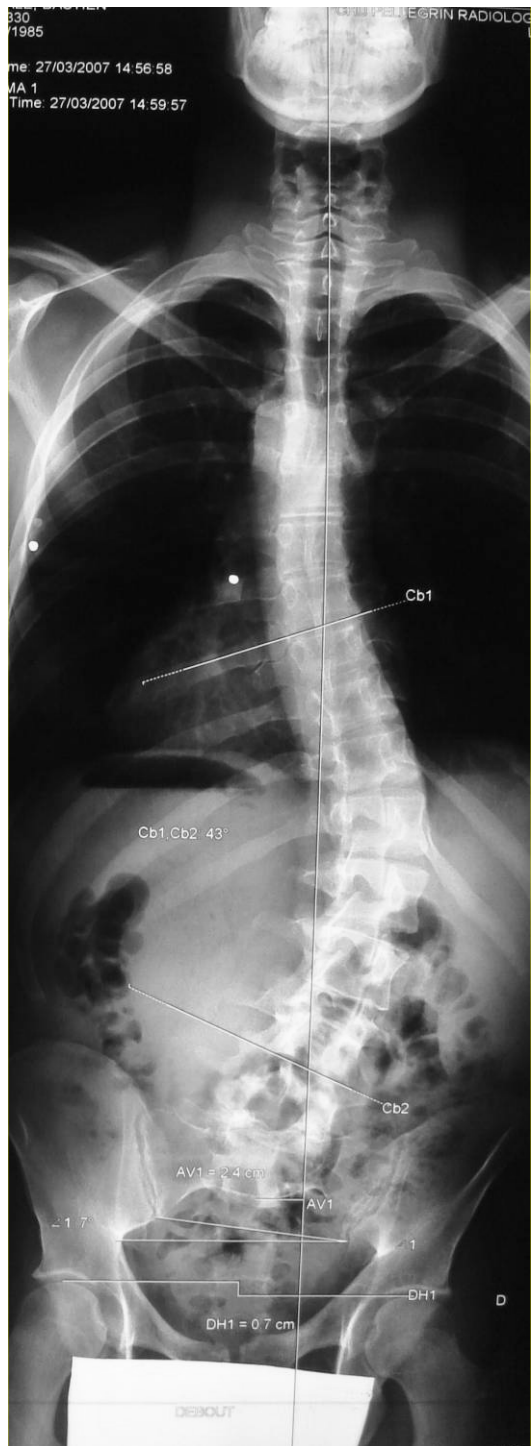Voie antérieure

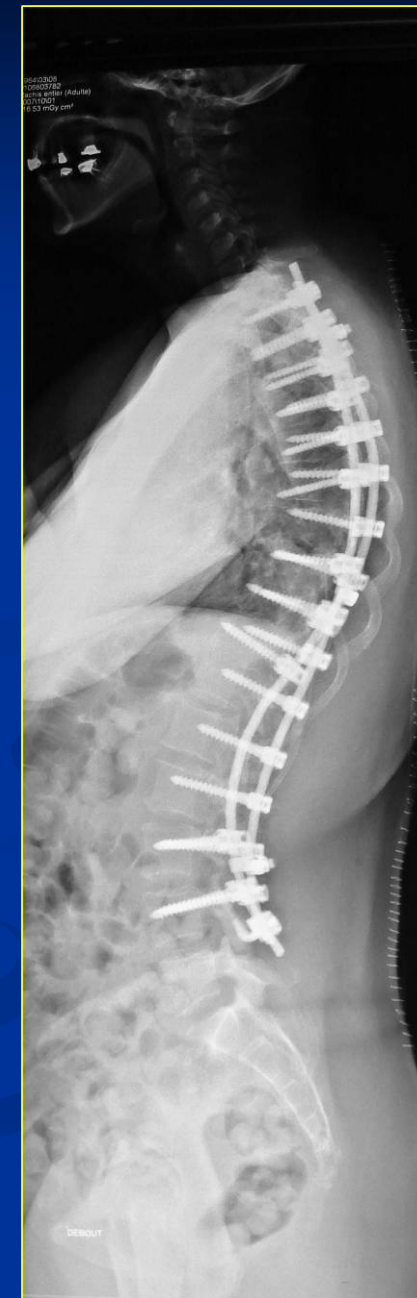
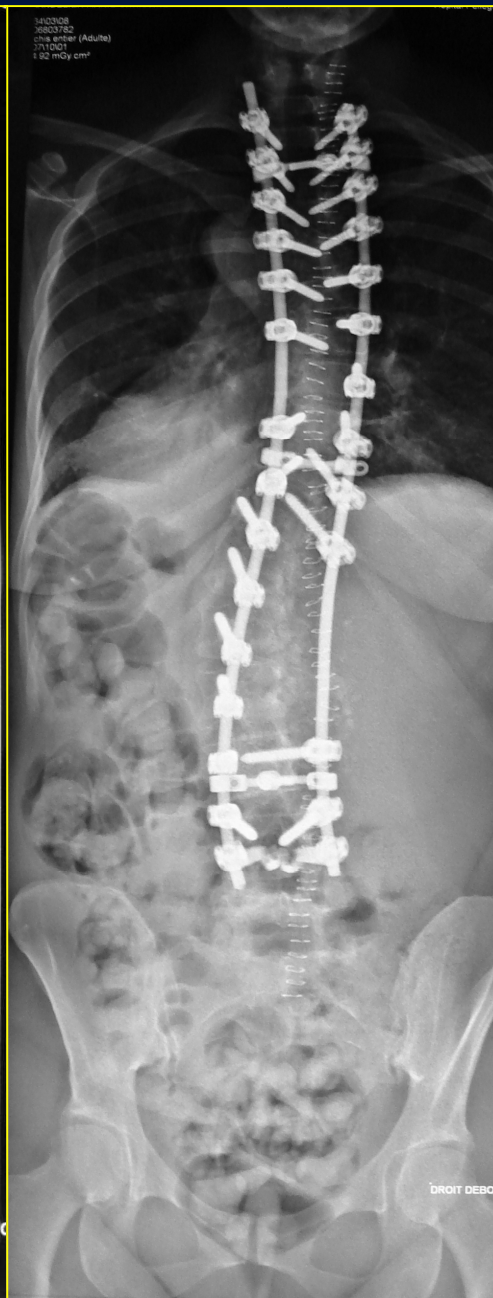
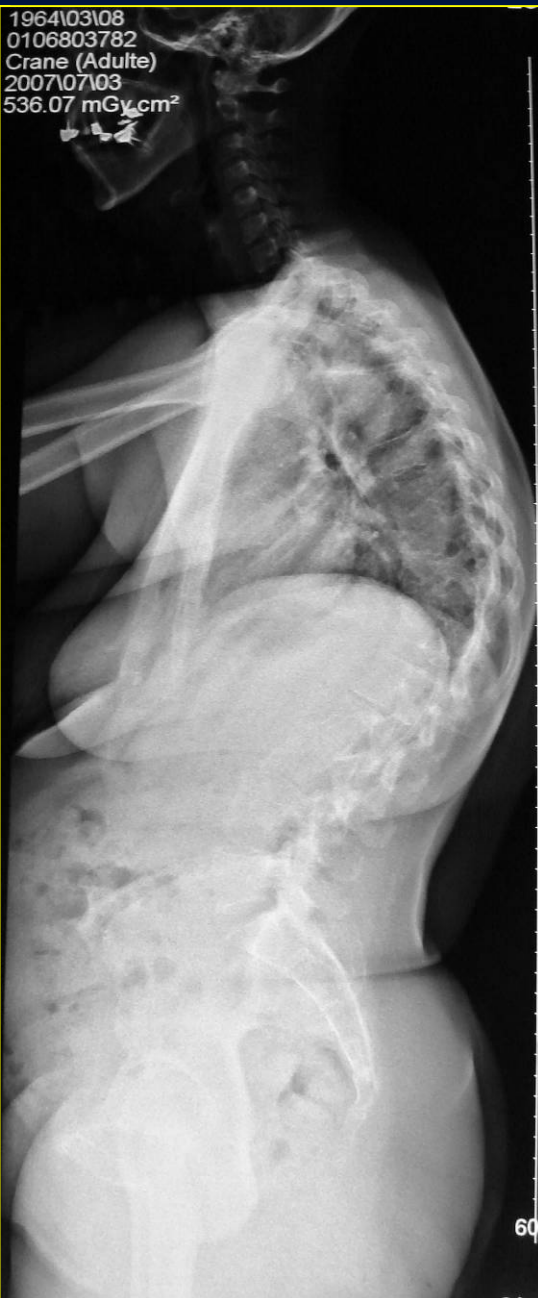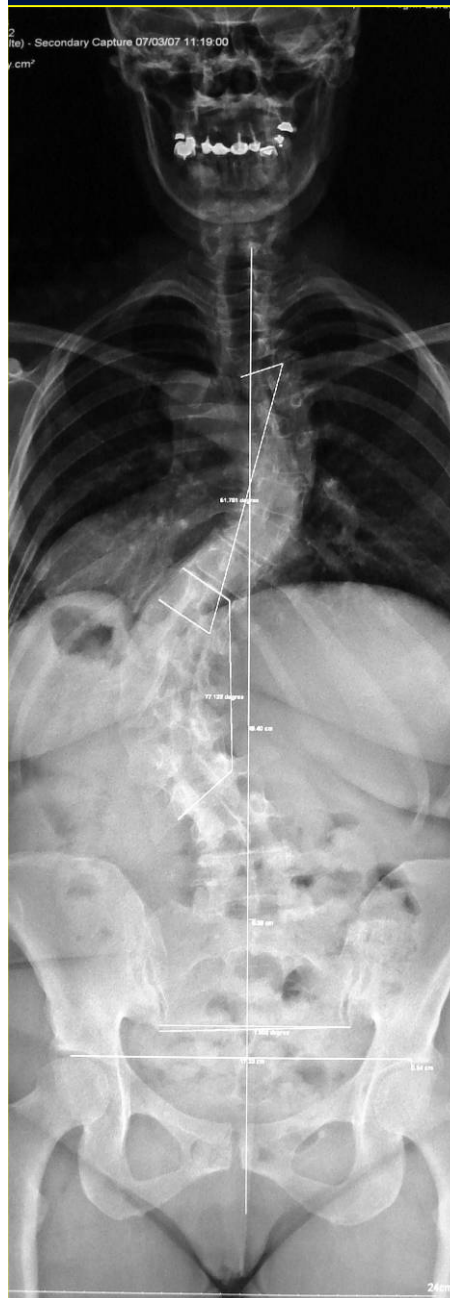
- **Avantage:**
 - Préservation de la musculature paravertébrale
 - Bonne correction de la rotation axiale
 - Bonne surface de greffe
- **Inconvénients:**
 - Hypolordosante: utilités des cages
 - Maximum 7 vertèbres



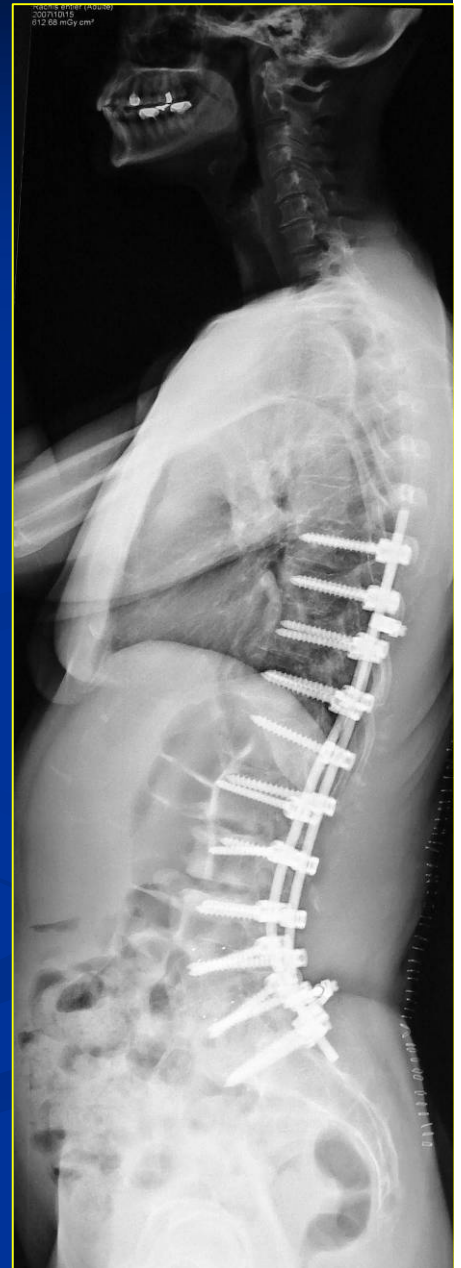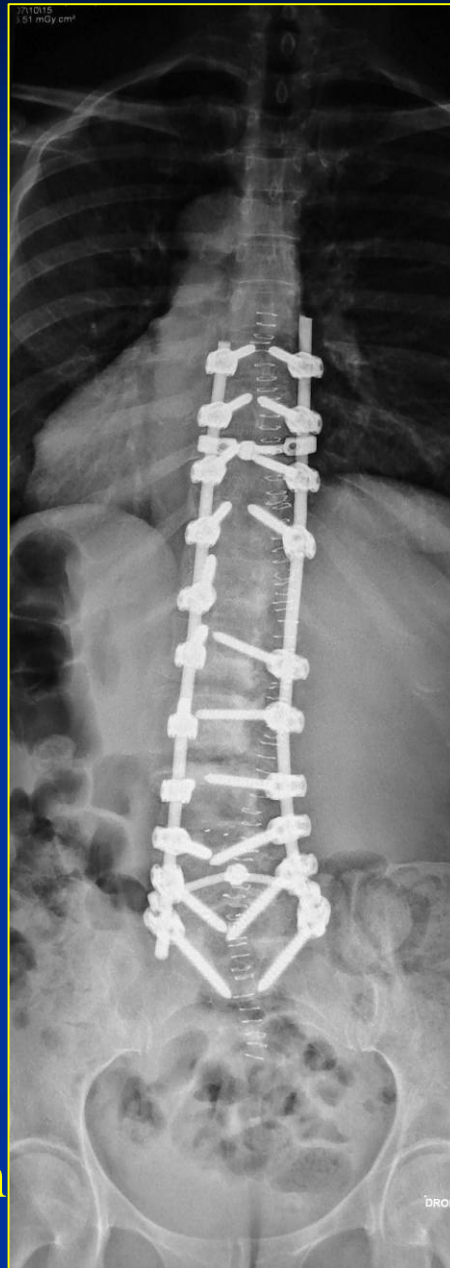
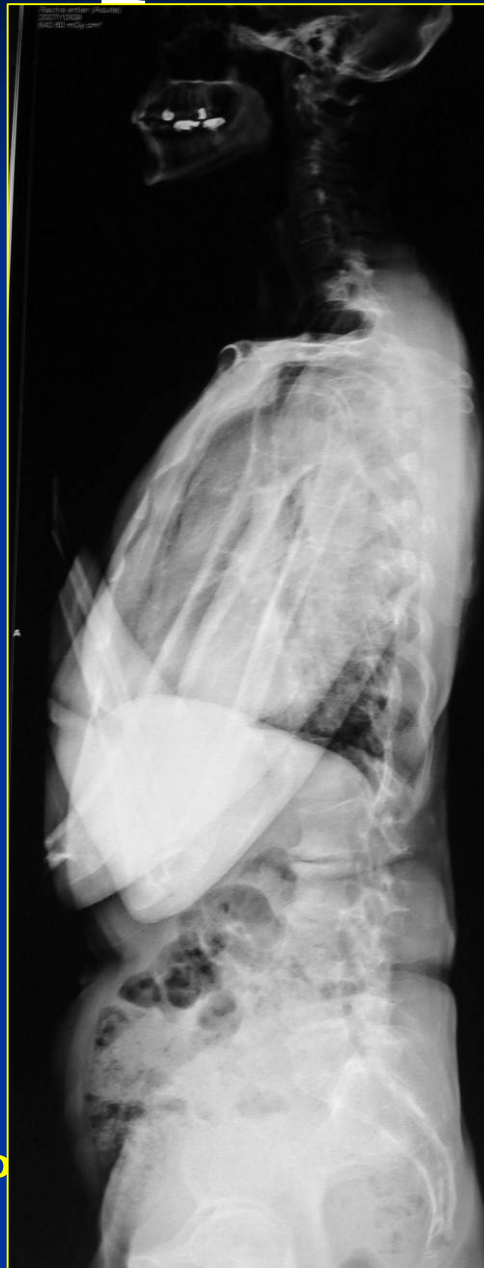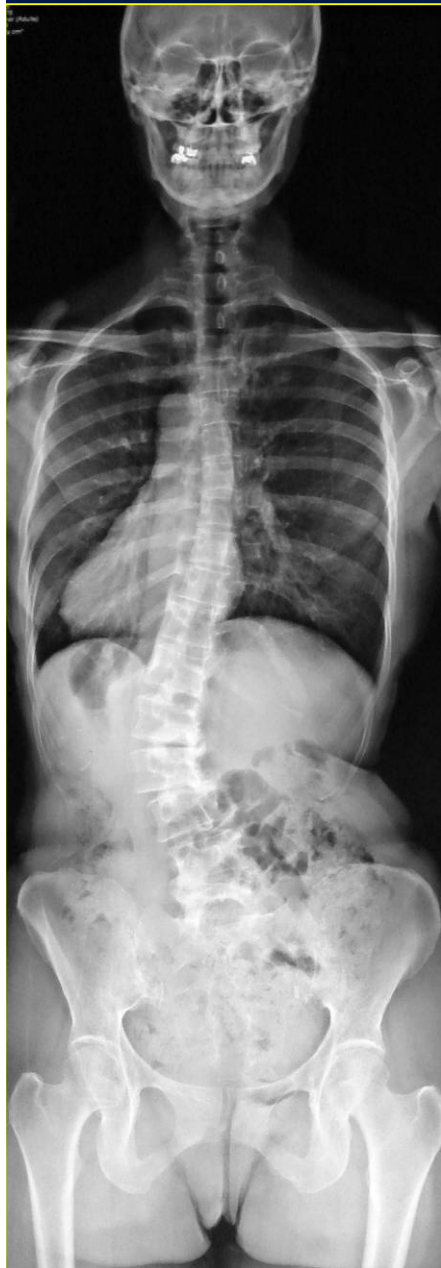Unité de Pathologie Rachidienne



Adulte avant 45 ans



Après 55ans



Risque

- Neurologique <1% → PES PEM
- Infection = 1 à 2% voie post et quasi nul voie antérieure → antibioprophylaxie, lavage peropératoire...
- Saignement
 - → récupération peropératoire
 - → autotransfusion
 - → EPO



Rôle du généraliste

- Être au fait des avancées technologiques
- Avoir à l'esprit les limites des thérapeutiques conservatrices et les indications chirurgicales dans la scoliose de l'enfant
- Expliquer à la famille et au patient la possibilité d'une éventuelle chirurgie
- Rassurer la famille en démystifiant ce traitement



**Merci de votre
attention**

Unité de Pathologie Rachidienne , Bordeaux

